

## TRATAMENTO LOCAL E SISTÊMICO DE MASTOCITOMA CUTÂNEO EM CÃES: RELATO DE CASO.

**Maria Lavynia Mateus Paz**

Discente do curso de Medicina Veterinária – Centro Universitário Fametro – Unifametro  
lavyniapaz@gmail.com

**Guilherme Cabral Pinheiro**

Discente do curso de Medicina Veterinária – Universidade de Fortaleza – UNIFOR  
guilhermegcp@edu.unifor.br

**Débora Lia Araújo de Oliveira**

Discente do curso de Medicina Veterinária – Centro Universitário Fametro – Unifametro  
Deboralia24@gmail.com

**Maria Lorena Bonfim Lima**

Dicente do curso de Medicina Veterinária – Universidade Estadual do Ceará – UECE  
lorenabonfim17@gmail.com

**Bárbara Costa Sousa**

Discente do curso de Medicina Veterinária – Centro Universitário Fametro – Unifametro  
Barbaracsousa1@gmail.com

**Pedro Ernesto de Araujo Cunha**

Centro de Estudos e Tratamento em Oncologia Veterinária – CEONVET  
pedrocunha.vet@gmail.com

**Área Temática:** Bem-estar animal, medicina veterinária preventiva e saúde pública veterinária

**Área de Conhecimento:** Ciências da Saúde

**Encontro Científico:** XIII Encontro de Iniciação à Pesquisa

### RESUMO

**Introdução:** O mastocitoma cutâneo é uma das neoplasias cutâneas mais comuns em cães, apresentando comportamento biológico variável de acordo com o grau histológico e fatores prognósticos complementares. **Objetivo:** Relatar um caso de mastocitoma cutâneo em cão, enfatizando a associação entre tratamento cirúrgico, eletroquimioterapia e avaliação imunohistoquímica para definição prognóstica e escolha terapêutica. **Metodologia:** Foi atendido um cão da raça Pinscher, 11 anos, 3,46 kg, com nódulo ulcerado de 1 cm em região abdominal caudal esquerda. Após exames clínicos, laboratoriais e estadiamento por imagem sem evidência de metástases, instituiu-se tratamento cirúrgico com margens amplas associado à eletroquimioterapia intraoperatória. O material foi submetido à avaliação histopatológica e imunohistoquímica. **Resultados:** O exame histológico revelou mastocitoma grau II (classificação de Patnaik) com invasão vascular e margens livres. O painel imunohistoquímico demonstrou padrão 1 de c-KIT, baixa expressão de VEGF e índice Ki-67 inferior ao ponto de corte, sugerindo comportamento menos agressivo. Entretanto, a presença de invasão vascular justificou a indicação de quimioterapia

adjuvante, realizada com cinco sessões de vinblastina. O paciente evoluiu sem intercorrências imediatas, demonstrando adequada resposta ao tratamento. **Considerações finais:** A associação entre cirurgia, eletroquimioterapia e avaliação imunohistoquímica permitiu uma abordagem mais completa do caso, favorecendo o controle local e a definição individualizada da conduta adjuvante, reforçando a importância da integração de terapias multimodais no manejo de mastocitomas canino.

**Palavras-chave:** Mastocitoma canino; Nodulectomia ampla; Eletroquimioterapia; Imunohistoquímica; Prognóstico

## Introdução

O mastocitoma canino é uma neoplasia frequente, caracterizada pela proliferação de mastócitos derivados da medula óssea que migram para pele, mucosas e subcutâneo, onde se maturam. Esses mastócitos apresentam grânulos ricos em histamina, heparina e citocinas, participando de reações alérgicas, inflamatórias e imunológicas (Meuten, 2021; Blackwood et al., 2012; Brant, 2013).

Nos momentos iniciais de atendimento, a punção aspirativa por agulha fina (PAAF) é essencial para confirmar o diagnóstico e orientar o plano terapêutico. O indicativo de diagnóstico permite um melhor planejamento cirúrgico, com aplicação de margens adequadas, reduzindo risco de recidiva (London et al., 1999). A ressecção cirúrgica deve contemplar margens laterais de 3 cm e profundidade até fáscia de musculatura, preferencialmente em bloco, assegurando maior chance de remoção completa (Pereira, 2018; Fossum, 2021; De Nardi, 2021).

A avaliação histológica para graduação da doença é realizada após a remoção cirúrgica, já que o grau não pode ser definido por citopatologia. Para classificação, consideram-se índice mitótico, quantidade de grânulos citoplasmáticos, anisocitose e invasão tecidual (Patnaik et al., 1984; London & Seguin, 2003). O sistema de Patnaik divide os tumores em graus I, II e III, estando os mais elevados associados a prognóstico reservado (Kiupel et al., 2004).

O manejo terapêutico pode ainda envolver modalidades como quimioterapia, eletroquimioterapia, radioterapia ou a combinação de mais de um destes recursos, além de cuidados de suporte. A escolha do plano terapêutico depende de fatores prognósticos específicos, que vão desde o estadiamento clínico até a graduação histológica, o somatório

destas informações direcionam o tratamento do paciente de forma mais segura e precisa (London & Seguin, 2003; Daleck et al., 2009).

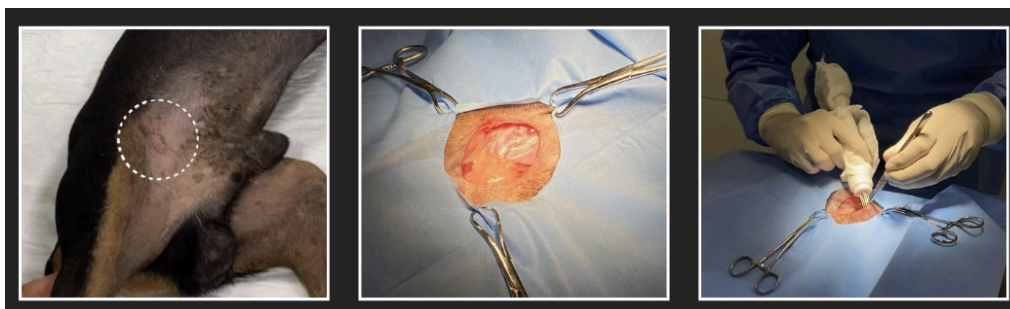
Assim, o objetivo do presente trabalho é relatar um caso de mastocitoma cutâneo em cão, destacando as estratégias terapêuticas adotadas para o controle da doença.

## METODOLOGIA

Foi atendido no serviço generalista do Hospital Popular Veterinário HVpop, um cão macho, da raça pinscher, 11 anos, 3,46 kg, apresentando lesão nodular ulcerada de aproximadamente 1 cm em região abdominal caudal esquerda. Após anamnese e exame físico, foram realizados exames laboratoriais (check up sanguíneo) e citologia da lesão cutânea, punção aspirativa por agulha fina. O citopatológico trouxe o diagnóstico de mastocitoma cutâneo e não houveram alterações dignas de nota em check up sanguíneo. O paciente foi então encaminhado para o serviço de Oncologia Veterinária do Hospital.

Dentro do serviço de oncologia, frente às informações já obtidas, foi solicitado realização de exames de imagem (ultrassom abdominal total e radiografias torácicas), para estadiamento oncológico. Os exames de imagem não evidenciaram sinais de doença sistêmica. Foi então estabelecido uma estratégia de abordagem local, com realização de cirurgia ampla associado a eletroquimioterapia de região de margem com o objetivo de potencializar o controle local, com recomendação de envio de peça cirúrgica para estudo histológico para obter graduação histológica e fatores de prognóstico.

Foi então solicitado exames pré-operatórios (eletrocardiograma, ecocardiograma, check up sanguíneo atualizado), que demonstraram resultados satisfatórios, e recomendado tratamento cirúrgico.



**Foto 1:** Macroscopia; Defeito Cirúrgico; Eletroquimioterapia**RESULTADOS E DISCUSSÃO**

O procedimento iniciou com tricotomia ampla e antissepsia com clorexidine degermante e alcoólica, seguida da colocação de campos estéreis. Realizou-se incisão elíptica com margens de 3 cm e profundidade até a fáscia muscular, abrangendo subcutâneo adjacente. A dissecação e hemostasia foram feitas com instrumentos básicos e bisturi elétrico, permitindo a remoção completa do tumor com margens adequadas, encaminhado ao exame histopatológico. A eletroquimioterapia foi realizado com administração de sulfato de bleomicina (15 UI/m<sup>2</sup>, IV) e, após 7 minutos, iniciou-se eletroporação com aparelho E-PORE, utilizando eletrodo de 6 agulhas, paralelas e equidistantes (0,7 cm), aplicando 8 pulsos de 650 V, 100 µs. Finalizou-se com hemostasia, síntese de subcutâneo em padrão simples contínuo com poliglecaprone 3-0 e pele com nylon 3-0 em simples interrompido. O campo foi limpo e protegido com curativo estéril, sem intercorrências.

A avaliação histológica confirmou mastocitoma grau II, com presença de invasão vascular e margens, laterais e profundas, livres de neoplasia. Frente a este resultado foi solicitado painel imunohistoquímico para melhor definição de prognóstico com marcação dos receptores: cKit; Ki-67 e VEGFR2, que resultou em baixa expressão de marcação dos receptores analisados, cKit (padrão 1); VEGF (baixa intensidade); Ki-67 (abaixo da média de cutoff). Foi então recomendado tratamento quimioterápico adjuvante com sessões semanais de sulfato de vimblastina, totalizando cinco sessões.

A decisão pela associação da eletroquimioterapia ao tratamento cirúrgico fundamentou-se em evidências que demonstram seu benefício no controle local do mastocitoma canino. Estudos multicêntricos indicam que a aplicação intraoperatória da técnica em leito cirúrgico proporciona maior intervalo livre de doença, com baixa toxicidade local, sendo uma alternativa segura em tumores de maior porte ou em áreas onde a ressecção ampla é limitada (Spugnini et al., 2016). Assim, a escolha pela sua utilização neste caso buscou potencializar o controle local da doença e reduzir o risco de recidiva.

A realização do painel imunohistoquímico em mastocitomas classificados como grau II de Patnaik é fortemente recomendada, uma vez que estes tumores apresentam

comportamento biológico heterogêneo e imprevisível. Marcadores como c-KIT, Ki-67 e VEGF/VEGFR2 permitem refinar a estratificação prognóstica, auxiliando na tomada de decisão clínica. Alterações no padrão de expressão do c-KIT relacionam-se a maior agressividade e pior sobrevida (SERRA VENTURA et al., 2023), enquanto o índice proliferativo Ki-67 é considerado preditor relevante mesmo em tumores de grau intermediário (GIULIANI et al., 2023). De forma complementar, a superexpressão de VEGF associa-se a menor sobrevida, de modo que marcações discretas indicam evolução mais favorável (KOSOVSKY et al., 2023). Dessa forma, em casos de grau II, a aplicação do painel imunohistoquímico permite melhor definição do risco, orientando condutas adjuvantes de maneira mais precisa.

No presente caso, apesar de o painel imunohistoquímico ter demonstrado fatores predominantemente favoráveis — padrão 1 de c-KIT, baixa intensidade de VEGF e índice Ki-67 inferior ao ponto de corte —, a presença de invasão vascular foi considerada um achado adverso relevante. Essa característica justifica a indicação de quimioterapia adjuvante. A literatura respalda o uso da vinblastina em associação à prednisolona, especialmente em tumores de grau II considerados de maior risco, demonstrando intervalo livre de doença prolongado e taxas de sobrevida superiores a 3 anos em grande parte dos pacientes tratados, com toxicidade aceitável (RASSNICK et al., 2008). Assim, a escolha deste protocolo foi considerada racional, buscando reduzir o risco de recidiva e prolongar a sobrevida mesmo diante de marcadores majoritariamente favoráveis.

## CONSIDERAÇÕES FINAIS

O presente relato de caso evidencia a relevância da abordagem multimodal no tratamento do mastocitoma cutâneo em cães, particularmente em situações em que o prognóstico se apresenta intermediário. A associação de cirurgia com margens amplas e eletroquimioterapia intraoperatória mostrou-se uma estratégia eficaz e segura, potencializando o controle local da doença. Além disso, a solicitação de estudo imunohistoquímico demonstrou importância na estratificação prognóstica, especialmente em tumores de grau II segundo Patnaik, nos quais o comportamento biológico pode ser variável. No caso relatado, o painel indicou fatores predominantemente favoráveis, porém a identificação de invasão vascular reforçou a necessidade de considerar risco aumentado de recorrência ou progressão.

Dessa forma, a escolha pela quimioterapia adjuvante com vinblastina se mostrou justificada, buscando ampliar o intervalo livre de doença e reduzir a probabilidade de recidiva. Assim, este trabalho reforça a importância da integração entre cirurgia, terapias complementares e avaliação prognóstica detalhada para oferecer ao paciente um tratamento individualizado e alinhado com as melhores evidências disponíveis.

## REFERÊNCIAS

BLACKWOOD, L. et al. European consensus document on mast cell tumours in dogs and cats. *Journal of Small Animal Practice*, v. 53, n. 4, p. 147-152, 2012. DOI: <https://onlinelibrary.wiley.com/doi/full/10.1111/j.1476-5829.2012.00341.x>.

BRANT, G. Mastocitoma canino – revisão de literatura. Monografia (Graduação em Medicina Veterinária) – Universidade Federal de Minas Gerais, 2013. DOI: <https://share.google/XCHx2XXz2UvxqPEi2>.

CARVALHO, A. P. C.; BUARQUE, L. T. Abordagem terapêutica do mastocitoma em cães. Monografia – Centro Universitário Brasileiro (UNIBRA), Recife, 2022. DOI: <https://www.grupounibra.com/repositorio/MVETI/2022/abordagem-terapeutica-do-mastocitoma-em-caes3.pdf>.

DALECK, C. R.; NARDI, A. B.; RODASKI, S. Oncologia em cães e gatos. 1. ed. São Paulo: Editora Roca, 2009. 636 p. ISBN 978-8572417648.

FOSSUM, T. W. et al. Cirurgia de pequenos animais. 5. ed. Rio de Janeiro: GEN Guanabara Koogan, 2021. 1584 p. ISBN 978-85-95150-11-9.

GIULIANI, A. et al. Prognostic value of Ki67 index in canine cutaneous mast cell tumors of Patnaik grade 2/low grade of Kiupel classification. *Research in Veterinary Science*, v. 160, p. 77-84, 2023. DOI: <https://doi.org/10.1016/j.rvsc.2023.07.011>.

KIUPEL, J. D. M.; WEBSTER, J. D.; KANEENE, R. et al. The use of KIT and tryptase expression patterns as prognostic tools for canine cutaneous mast cell tumors. *Veterinary Pathology*, v. 41, n. 4, p. 371-377, 2004.

KOSOVSKY, J. E. et al. Expression of vascular endothelial growth factor (VEGF) and its receptor VEGFR2 in canine cutaneous mast cell tumors and correlation with survival. *Veterinary and Comparative Oncology*, v. 21, n. 1, p. 23-32, 2023. DOI: <https://doi.org/10.1111/vco.12925>.

LONDON, C. A.; GALLI, S. J.; YUUKI, T.; HU, Z. Q.; HELFAND, S. C.; GEISLER, E. N. Spontaneous canine mast cell tumors express tandem duplications in the proto-oncogene c-kit. *Experimental Hematology*, v. 27, n. 4, p. 689-697, 1999.

LONDON, C. A.; SEGUIN, B. Mast cell tumors in the dog. *Veterinary Clinics: Small Animal Practice*, v. 33, p. 473-489, 2003.

MEUTEN, D. J. Tumors in Domestic Animals. 5. ed. Hoboken: John Wiley & Sons, 2021. DOI:<https://www.wiley.com/en-us/Tumors+in+Domestic+Animals%2C+5th+Edition-p-9781119406431>.

PATNAIK, A. K.; EHLER, W. J.; MACEWEN, E. G. Canine cutaneous mast cell tumors: morphologic grading and survival time in 83 dogs. *Veterinary Pathology*, v. 21, p. 469-474, 1984.

PEREIRA, L. B. S. B.; PESSOA, H. F.; FILHO, L. B. F.; MEDEIROS, N. C. A.; PONTES, M. B.; ALCÂNTARA, N. A. L. G.; LIMA, J. D. O.; WANDERLEY, G. M. M.; NASCIMENTO, J. C. S. Mastocitoma de alto grau em um cão: relato de caso. *Pubvet*, v. 12, n. 9, p. 1-5, 2018.

RASSNICK, K. M. et al. Adjuvant therapy for high-risk (H2) canine cutaneous mast cell tumors with vinblastine and prednisone: 1305 days disease-free interval in grade II patients. *Journal of Veterinary Internal Medicine*, v. 22, n. 1, p. 139-146, 2008.

SERRA VENTURA, M. et al. Prognostic significance of KIT immunolocalization patterns in canine cutaneous mast cell tumors. *Veterinary Pathology*, v. 60, n. 2, p. 225-234, 2023. DOI: <https://doi.org/10.1177/03009858221145271>.

SOUZA, A. C. F.; PASCOLI, A. L.; FERREIRA, M. G. P. A.; REIS FILHO, N. P.; SILVA, I. C. R.; SANTOS, R. R.; FARO, A. M.; DE NARDI, A. B. Mastocitoma cutâneo canino: estudo retrospectivo dos casos atendidos pelo Serviço de Oncologia do Hospital Veterinário da FCAV-Unesp, Campus Jaboticabal, de 2005 a 2015. *Pesquisa Veterinária Brasileira*, v. 38, n. 9, p. 1808-1817, set. 2018. DOI: <https://www.scielo.br/j/pvb/a/dm4GwssLKVfffxnSZpjWyLQ/?lang=pt>.

SPUGNINI, E. P. et al. Electrochemotherapy for the treatment of cutaneous and subcutaneous tumors in dogs and cats. *Journal of the American Veterinary Medical Association*, v. 248, n. 4, p. 397-404, 2016. DOI: <https://doi.org/10.2460/javma.248.4.397>