



RESUMO DE TEMA: MIELOENCEFALITE PROTOZOÁRIA EQUINA (EPM)

Beatriz Duarte Ferreira<sup>1\*</sup>, Davi Marques Mendes Costa<sup>1</sup>, Giulliana Alves Diniz<sup>1</sup>, Júlia Lopes Domingues<sup>1</sup>, Thayná Pâmela Lemes Belchior<sup>1</sup>, Maria Luiza Andrade Quites Salazar Diniz<sup>2</sup> e Raphael Soares de Barros Ramos Oliveira<sup>3</sup>

<sup>1</sup> Discente no Curso de Medicina Veterinária – Centro Universitário UNA Uberlândia - UNA – Uberlândia/MG – Brasil – \*dferreira.beatriz@gmail.com

<sup>2</sup> Médica veterinária – Uberlândia/MG – Brasil

<sup>3</sup> Docente no curso de Medicina veterinária – Centro Universitário UNA Uberlândia - UNA – Uberlândia/MG – Brasil

INTRODUÇÃO

A mieloencefalite protozoária equina (EPM), causada geralmente pelo parasita protozoário *Sarcocystis neurona* e, em alguns casos pelo *Neospora hughesi* é uma doença neurológica que afeta o sistema nervoso central (SNC) dos equinos<sup>1</sup>. A infecção em equinos – hospedeiros intermediários acidentais – ocorre pela ingestão de esporocistos excretados por gambás, seus hospedeiros definitivos. Após atravessar o trato digestório do cavalo, o parasita migra até o SNC<sup>2</sup>.

A doença pode progredir de forma rápida e variável. Os sinais clínicos abrangem desde fraqueza, ataxia, função anormal das vias aéreas superiores, disfagia até paralisia muscular e claudicação atípica. Em casos graves, pode-se evoluir para convulsões e morte. É possível ainda observar a estabilização temporária dos sinais, que recidivam após um período de dias ou semanas<sup>1,3</sup>.

Uma vez que a detecção direta do parasita é muito difícil *ante mortem*, o diagnóstico da EPM é estabelecido principalmente pela sorologia. As medidas terapêuticas são então implementadas conforme o resultado sorológico, integrado aos achados do exame clínico<sup>4</sup>.

Compreender os aspectos gerais relacionados à Mieloencefalite Protozoária Equina é essencial para reconhecer sua importância no contexto da medicina veterinária e para subsidiar estratégias de prevenção, diagnóstico e manejo adequado dos equinos acometidos.

METODOLOGIA

O presente trabalho foi desenvolvido por meio de uma revisão bibliográfica narrativa, com foco em publicações científicas nacionais e internacionais relacionadas à EPM e ao agente etiológico *Sarcocystis neurona*. Foram realizadas buscas em bases de dados científicos online, incluindo Google Acadêmico e *SciELO* em consultas como o *Journal of Veterinary Internal Medicine*, *Veterinary Parasitology* e Pubvet. As palavras-chave utilizadas nas buscas foram: “Mieloencefalite Protozoária Equina”, “*Sarcocystis neurona*”, “*Equine Protozoal Myeloencephalitis*”, “*Neurological diseases in horses*”, e “*Equine parasitic infections*”.

RESUMO DE TEMA

A EPM é uma enfermidade neurológica de grande importância na medicina veterinária, causada principalmente pelo protozoário *Sarcocystis neurona* e, em menor frequência, por *Neospora hughesi*. Inicialmente descrita como “mielite segmentar” em 1970, a doença recebeu sua denominação atual após a confirmação da associação com protozoários no sistema nervoso central de equinos. O *S. neurona* possui um ciclo heteroxênico, tendo o gambá (*Didelphis spp.*) como hospedeiro definitivo e diversos mamíferos como hospedeiros intermediários. Embora todos os cavalos sejam suscetíveis, nem todos os indivíduos infectados desenvolvem a doença clínica, o que sugere a influência de fatores imunológicos, ambientais e genéticos.

Apesar dos avanços nas pesquisas, os mecanismos patogênicos que levam à manifestação neurológica e os fatores que influenciam a gravidade da EPM permanecem pouco compreendidos, reforçando a necessidade de estudos mais aprofundados sobre o tema<sup>1</sup>.

O cavalo atua como hospedeiro acidental da *Sarcocystis neurona*. Após a ingestão de alimentos ou água contaminados com fezes de gambás infectados — hospedeiros definitivos do protozoário — os esporocistos liberam esporozoítos, que atravessam a mucosa intestinal e alcançam a corrente sanguínea, permitindo a disseminação do agente até o sistema nervoso central. O equino é considerado um hospedeiro aberrante, pois o parasita não completa seu ciclo sexual nesse animal, permanecendo apenas na forma assexuada e sem potencial de transmissão para outros indivíduos<sup>3</sup> (Fig 1).

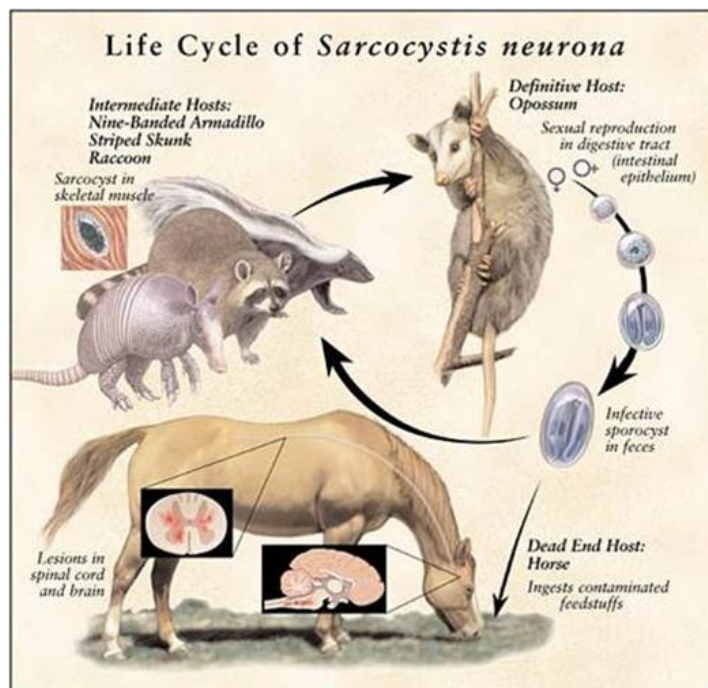


Figura 1: Ciclo de *Sarcocystis neurona* na Mieloencefalite protozoária equina. Fonte (Portal Cavalus)<sup>8</sup>.

As doenças causadas por protozoários da espécie *Sarcocystis spp.* são frequentemente comparadas à toxoplasmose, causada pelo *Toxoplasma gondii*. Essa comparação se deve às notáveis semelhanças no ciclo biológico desses parasitas, que incluem a capacidade de formar cistos em tecidos de seus hospedeiros intermediários e o desenvolvimento no tecido epitelial do intestino dos hospedeiros definitivos<sup>4</sup>. Os mecanismos exatos pelos quais *S. neurona* entra no sistema nervoso central (SNC) não são conhecidos, mas acredita-se que envolvam a infecção de células endoteliais ou leucócitos<sup>1</sup>.

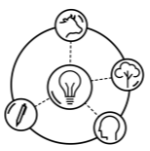
Essa afinidade histórica é ainda mais evidente no caso EPM. Essa doença, causada principalmente pelo *Sarcocystis neurona*, já foi inclusive denominada de forma equivocada como Toxoplasmose Equina, em razão das similaridades observadas em suas formas morfológicas, ciclos biológicos e meios de transmissão, antes que o agente etiológico específico fosse corretamente identificado<sup>4</sup>.

Já o protozoário da família *Neospora hughesi* são indistinguíveis, o hospedeiro definitivo é desconhecido, existem evidências de transmissão transplacentária em equinos, em que a égua infectada pode transmitir o parasita para o feto. Os casos de infecção de EPM por *N. hughesi* estão predominantes na América do Norte (Estados Unidos e Canadá)<sup>7</sup>.

O *N. hughesi* está intimamente relacionado ao *Neospora caninum* (um importante parasita causador de aborto em bovinos e doença neuromuscular em cães), mas é uma espécie distinta, diferenciada por técnicas moleculares e diferenças<sup>1</sup>.

Os sinais clínicos da EPM variam conforme a região do sistema nervoso central afetada — podendo envolver o cérebro, cerebelo ou medula espinhal. No início, os animais podem apresentar dificuldade para engolir (disfagia), alterações respiratórias, claudicação e até episódios convulsivos. À medida que a enfermidade progride, alguns cavalos passam a ter dificuldade para se manter em pé, caminhar ou deglutir. A evolução do quadro pode ser rápida: em certos casos ocorre uma leve melhora inicial, seguida de retorno e agravamento dos sintomas.

A diversidade dos sinais clínicos está associada à formação de cistos em diferentes áreas do sistema nervoso central, resultantes da disseminação do protozoário. Quando há comprometimento da substância cinzenta, os sinais mais comuns são atrofia muscular localizada e fraqueza acentuada.



Já as lesões na substância branca geralmente provocam ataxia e fraqueza nos membros posteriores em relação à área afetada. É comum observar tropeços, falta de coordenação e cruzamento de membros (“trançar de pernas”), sintomas que podem ser confundidos com claudicação.

Nos estágios mais avançados, o cavalo torna-se incapaz de se levantar, permanecendo em decúbito. Mesmo com o quadro neurológico instalado, os animais costumam manter os sinais vitais normais e o estado de alerta. Também podem ser observadas áreas com diminuição dos reflexos (hiporreflexia), alterações de sensibilidade ou perda sensorial total. Além disso, inclinação da cabeça, paralisia do nervo facial e dificuldade de deglutição são manifestações frequentemente relatadas<sup>4</sup>.

O diagnóstico da EPM associa a análise do histórico e dos sinais clínicos neurológicos à confirmação laboratorial. O método de eleição é o teste de *Western blot* no líquido cefalorraquidiano (LCR), que detecta anticorpos contra o *Sarcocystis neurona* com alta especificidade (cerca de 89%). A identificação precoce da doença é crucial para minimizar lesões neurológicas e atenuar os sintomas, uma vez que a terapia é significativamente mais eficaz na fase aguda do que em estágios crônicos<sup>9</sup>.

O tratamento da mieloencefalite protozoária equina baseia-se no uso de fármacos antiparasitários que interferem na síntese de ácido fólico, essencial para o metabolismo do protozoário. Protocolos terapêuticos mais antigos, hoje em desuso, envolviam a combinação de inibidores da enzima diidrofolato redutase, como a pirimetamina (1,0 mg/kg, VO, 1 vez ao dia) associada à sulfadiazina (20 mg/kg, VO, 2 vezes ao dia), administradas por períodos prolongados, variando de 120 dias a até seis meses. Essa abordagem promovia a inibição sequencial da via do folato no parasita. Atualmente, os medicamentos mais utilizados incluem o diclazuril (5,6 mg/kg, VO, 1 vez ao dia) e o toltrazuril (10 mg/kg, VO, 1 vez ao dia), ambos pertencentes à classe das benzenoacetônitrilas, sendo recomendada uma duração mínima de 28 dias de tratamento. Como coadjuvante, a administração de anti-inflamatórios como a flunixin meglumina (1,1 mg/kg, IM, 1 vez ao dia) ou o DMSO (1 g/kg, diluído a 10% e aplicado lentamente por via IV) pode ser utilizada para reduzir a inflamação do sistema nervoso central<sup>5</sup>.

## CONSIDERAÇÕES FINAIS

A EPM constitui uma enfermidade de grande relevância na medicina veterinária, em razão de seu impacto sobre a saúde e o desempenho dos equinos. O presente estudo evidenciou que, apesar dos avanços na compreensão do ciclo biológico de *Sarcocystis neurona* e *Neospora hughesi*, ainda persistem lacunas quanto aos mecanismos patogênicos responsáveis pela manifestação clínica da doença. O diagnóstico precoce e preciso continua sendo um dos principais desafios, pois os sinais clínicos são inespecíficos e variáveis, exigindo a integração entre exames clínicos, laboratoriais e sorológicos para a confirmação dos casos. Nesse sentido, destaca-se a necessidade de aprimoramento de métodos diagnósticos mais sensíveis e específicos, capazes de diferenciar infecções ativas de exposições anteriores ao protozoário. Em relação ao tratamento, observa-se que os fármacos disponíveis apresentam maior eficácia quando instituídos nas fases iniciais da enfermidade. Assim, a prevenção assume papel fundamental, por meio da adoção de boas práticas de manejo, controle do acesso de gambás às áreas de alimentação e armazenamento de ração, além do monitoramento sanitário constante. Por fim, ressalta-se a importância da continuidade das pesquisas voltadas à compreensão imunológica da infecção e ao desenvolvimento de novas terapias antiparasitárias e estratégias vacinais, que possam contribuir para o controle efetivo da Mieloencefalite Protozoária Equina e para a melhoria do bem-estar dos animais acometidos.

## REFERÊNCIAS BIBLIOGRÁFICAS

1. ROMLO, Maisa; CLEMENTE, Mateus Aparecido. Mieloencefalite Protozoária Equina. Revista Ibero-Americana de Humanidades, Ciências e Educação, São Paulo, v. 10, n. 11, 4620-4634, nov. 2024. ISSN 2675-3375. DOI: <https://doi.org/10.51891/rease.v10i11.17103>.

2. STELMANN, U. J. P.; AMORIM, R. M. Mieloencefalite Protozoária Equina: relato de caso. ARS Veterinaria, v. 36, n. 2, 1416, 2020. Disponível em: <https://www.arsveterinaria.org.br/index.php/ars/article/view/1416/1392>.
3. REED, S. M.; FURR, M.; HOWE, D. K.; JOHNSON, A. L.; MACKAY, R. J.; MORROW, J. K.; PUSTERLA, N.; WITONSKY, S. Mieloencefalite Protozoária Equina: uma declaração de consenso atualizada com foco na biologia, diagnóstico, tratamento e prevenção de parasitas. Journal of Veterinary Internal Medicine, v. 30, p. 491-502, 2016. DOI: <https://doi.org/10.1111/jvim.13834>.
4. ANTONELLO, A. M. et al. Investigação de anticorpos contra *Sarcocystis neurona* e *Sarcocystis cruzi* em equinos. Arquivo Brasileiro de Medicina Veterinária e Zootecnia, v. 67, n. 5, p.
5. FARIA, Thalita Tainá R.; PESSOA, Gabriela Oliveira; BIIHRER, Daniel Arrais; LIMA, Antonio de Pádua; VARASCHIN, Mary Suzan; SOUSA, Ticiania Meireles. Mieloencefalite protozoária equina de evolução clínica aguda: relato de caso. PubVet, v. 11, n. 1, p. 40-45, jan. 2017. DOI: 10.22256/pubvet.v11n1.40-45
6. VILELA, S. E. R. et al. Mieloencefalite protozoária equina (*Sarcocystis neurona* e *Neospora hughesi*): Revisão. PUBVET, v. 13, n. 1, p. 1-11, jan., 2019.
7. Rodríguez-Acosta, A. F. et al. (2021). Detection of anti- *Neospora* spp. antibodies associated with different risk factors in horses from Mexico. Ciencia Veterinaria, 13(1), 194-204.
8. REDAÇÃO CAVALUS. Bameira Equina - Cavalus. Disponível em: <<https://cavalus.com.br/saude-e-bem-estar/bameira-equina/>>.
9. ELEOTÉRIO, Mirelli Cristina; OLIVEIRA, Maria Luiza Silva de; MASSENO, Ana Paula. Mieloencefalite Protozoária Equina. Revista Científica de Medicina Veterinária, Garça, SP, ano XVI, n. 32, p. 1-8, jan. 2019. ISSN 1679-7353.

