

ASPECTOS CITOLÓGICOS E HISTOPATOLÓGICOS DE CARCINOMA ORAL EM FELINO: RELATO DE CASO

Marjori Lima Boblitz Parente

Médica Veterinária Autônoma – Citopatologia Veterinária

boblitzmarjori@gmail.com

Lara Marrie Nogueira Guerra

Discente do curso de Medicina Veterinária – Centro Universitário Fametro – Unifametro

lara.guerra@aluno.unifametro.edu.br

Matheus Arruda Tavares

Discente do curso de Medicina Veterinária – Universidade Estadual do Ceará – UECE

mths.arruda@aluno.uece.br

Ricardo Wandson Alves Pereira Junior

Médico Veterinário – Hospital Veterinário São Lázaro

ricardoalvesveterinario@gmail.com

Ismael Lira Borges

Médico Veterinário – IFVET Patologia Diagnóstica

ismaelliraborges@gmail.com

Fabio Ranyeri Nunes Rodrigues

Médico Veterinário – IFVET Patologia Diagnóstica

fnr.mv@gmail.com

Glauco Jonas Lemos Santos

Docente do curso de Medicina Veterinária – Centro Universitário Fametro – UNIFAMETRO

glauco.santos@professor.unifametro.edu.br

Área Temática: Análises Clínicas e Toxicológicas

Área de Conhecimento: Ciências da Saúde

Encontro Científico: XIII Encontro de Iniciação à Pesquisa

RESUMO

Introdução: Carcinomas estão entre as neoplasias mais comuns em felinos, caracterizando-se por proliferação epitelial maligna, geralmente em animais adultos a idosos, e cursando com sinais como massa oral, halitose, dor e perda de peso. **Objetivo:** Objetiva-se relatar o caso clínico de um felino apresentando carcinoma oral diagnosticado por meio de exame citológico e histopatológico. **Metodologia:** Foi atendida em um hospital veterinário localizado em Fortaleza-CE uma gata sem raça definida, com sete anos, apresentando emagrecimento

progressivo. Ao exame físico, foi identificado nódulo em cavidade oral associado à linfadenomegalia submandibular, sendo solicitados exames hematológicos, bioquímicos, citologia e biópsia do nódulo. **Resultados:** O hemograma revelou anemia hipocrômica normocítica e leucocitose por neutrofilia, com bioquímica normal. A citologia mostrou células epiteliais malignas com pleomorfismo e vacuolização, sugerindo carcinoma. A histopatologia confirmou neoplasia epitelial maligna moderadamente diferenciada. Apesar da relevância da citologia, o diagnóstico depende da histopatologia, ainda podendo exigir métodos complementares. **Considerações finais:** Conclui-se que o diagnóstico de neoplasias orais em felinos é essencial para estadiamento e planejamento terapêutico, sendo os exames complementares fundamentais para um diagnóstico precoce e prognóstico mais favorável.

Palavras-chave: Neoplasia; Citologia; Histopatologia.

INTRODUÇÃO

Carcinomas estão entre as neoplasias mais comuns em cães e gatos, caracterizando-se por uma proliferação epitelial maligna que apresenta critérios de malignidade. Em felinos, esses tumores acometem, em média, animais entre 11 e 13 anos de idade, sendo frequentemente agressivos e localmente invasivos, com potencial para metástases regionais (Bonfanti, 2015).

Os sinais clínicos variam de acordo com o grau de malignidade e invasividade encontrados e incluem comumente aumento de volume facial, presença de massa na cavidade oral, dor, halitose, sialorreia, perda de dentes, perda de peso, disfagia e anorexia (Bilgic, 2015).

O diagnóstico baseia-se na combinação da anamnese, das características macroscópicas da lesão e dos exames citológicos e histopatológicos, sendo a citologia o método inicial de escolha por sua rapidez, segurança e capacidade de fornecer informações sobre a malignidade celular (Gurgen, 2022).

Em relação ao tratamento, diversas abordagens podem ser consideradas, incluindo cirurgia, radioterapia, quimioterapia e terapias combinadas, sendo a escolha dependente do tipo de tumor, do seu estágio, da localização e das condições clínicas do animal (Bilgic, 2015).

Portanto, objetiva-se relatar o caso clínico de um felino apresentando carcinoma oral diagnosticado por meio de exame citológico e histopatológico.

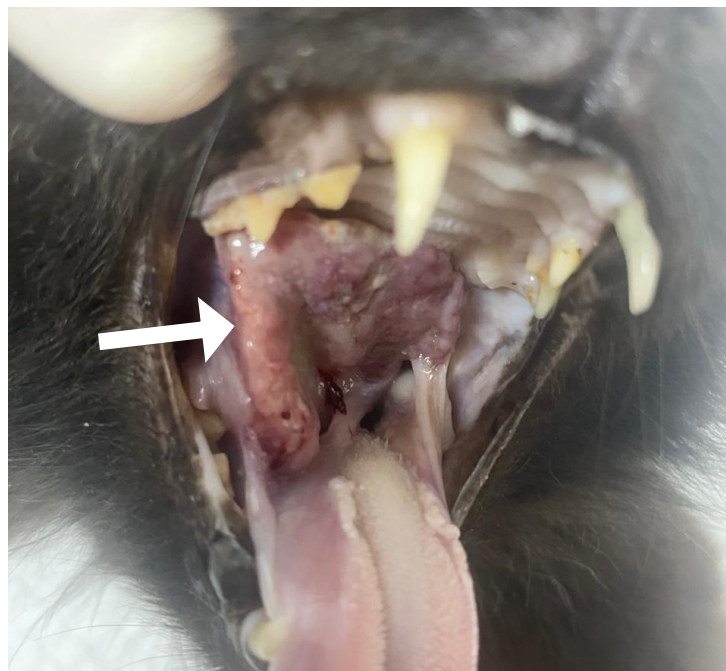METODOLOGIA

Foi atendido em um hospital veterinário localizado em Fortaleza – CE, um paciente felino, sem raça definida, fêmea, fértil, de 7 anos e pesando 2,5kg, cujo queixa principal relatada pela tutora consistiu de perda de peso progressiva no animal.

Na anamnese, foi relatado que o animal era domiciliado e que havia mais dois contactantes felinos. O tutor referiu que todos os animais se alimentavam à base de ração e possuíam esquema vacinal e controle parasitário atualizados.

Durante o exame físico, foi identificado nódulo em região oral, de consistência firme-elástica e aderido, associado a aumento dos linfonodos submandibulares, que se apresentavam palpáveis e reativos. Diante desses achados, indicou-se a realização de exames complementares para melhor caracterização da lesão e investigação de sua possível natureza inflamatória, infecciosa ou neoplásica

Figura 1. Macroscopia de nódulo oral em felino (seta).



Fonte: Arquivo pessoal, 2025.

Diante dos sinais clínicos, foram solicitados exames hematológicos (hemograma) e bioquímicos (TGP, creatinina, ureia e fosfatase alcalina), além de análise citológica e histopatológica do nódulo por meio de biópsia incisional.

RESULTADOS E DISCUSSÃO

No que se refere às análises de hemograma, constatou-se anemia hipocrômica normocítica, além de intensa leucocitose por neutrofilia.

Tabela 1. Hemograma de felino acometido com carcinoma oral.

| ERITROGRAMA | Resultado | | Referência |
|--------------------------------------|------------------|---------------------|--------------------------|
| Hemácias (x10⁶/μl) | 4,74 | | 5,0 – 10,0 |
| Hemoglobina (g/dL) | 7,1 | | 8,0 – 15,0 |
| Hematócrito (%) | 20,0 | | 24,0 – 45,0 |
| V.G.M (fL) | 43,0 | | 39,0 – 55,0 |
| C.H.G.M. (%) | 29,0 | | 30,0 – 36,0 |
| Plaquetas (μl) | 250.000 | | 230.000 – 680.000 |
| Proteínas Totais (g/dL) | 8,0 | | 6,0 – 8,0 |
| LEUCOGRAMA | | | |
| Leucócitos – Global (μl) | 96.800 | | 5.500 – 19.500 |
| | % | mil/mm ³ | % / mil/mm ³ |
| Segmentados | 92,0 | 89.056 | 5 – 75% / 2.500 – 12.500 |
| Linfócitos | 7,0 | 6.776 | 20 – 55% / 1.500 – 7.000 |
| Eosinófilos | 1,0 | 968 | 2 – 12% / 0 – 1.500 |

Fonte: Arquivo pessoal, 2025.

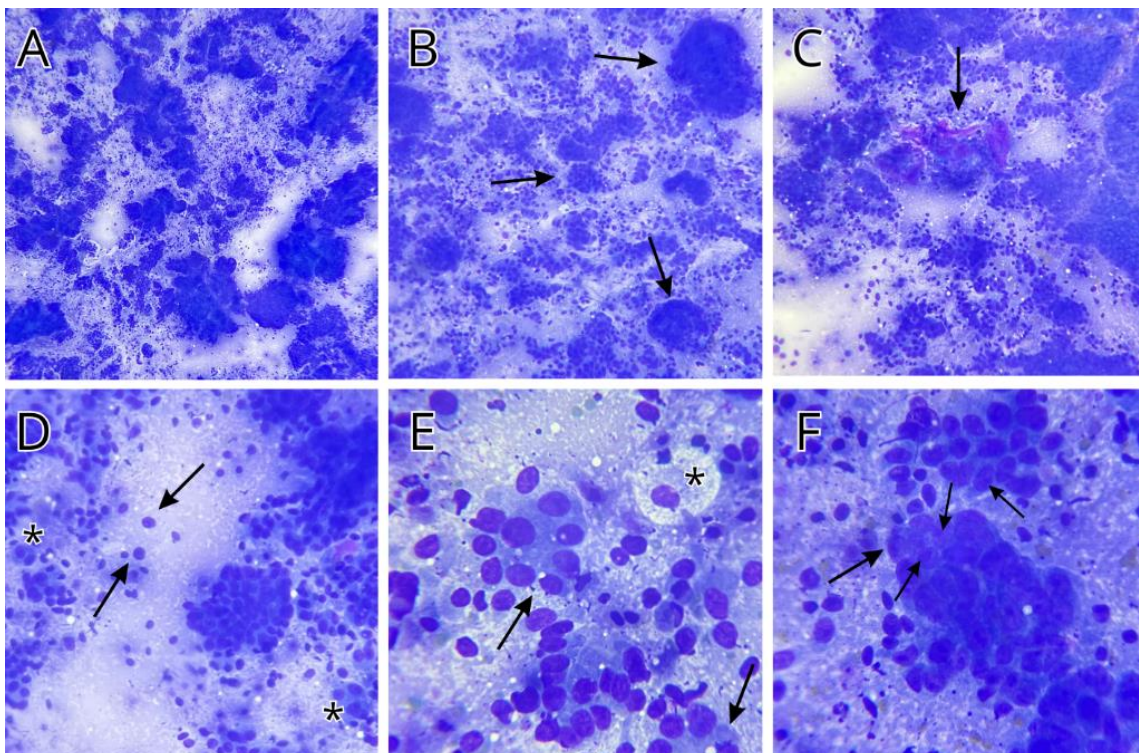
A anemia é considerada a principal síndrome paraneoplásica em cães e gatos, variando em intensidade conforme o tipo de neoplasia. Um dos mecanismos mais relevantes é a angiogênese tumoral, já que os vasos formados são frágeis e propensos a micro-hemorragias crônicas, o que contribui para a redução da massa eritrocitária. Além disso, pode ocorrer leucocitose por neutrofilia decorrente da produção exacerbada de fatores estimuladores de colônia, de processos inflamatórios associados ao tumor ou ainda de infecções secundárias (Thrall, 2022).

Em relação às análises bioquímicas, todos os parâmetros estavam dentro do intervalo de referência.

À análise microscópica da citologia, a amostra revelou hiperplasticidade com células epiteliais malignas, isoladas ou em arranjos acinares, associadas a matriz eosinofílica. As células apresentavam citoplasma amplo e vacuolizado, núcleo grande com nucléolos

proeminentes, além de anisocitose, anisocariose, pleomorfismo e amoldamento nuclear. O fundo da lâmina continha hemácias e vacúolos lipídicos.

Figura 3. Fotomicrografias de carcinoma oral em felino. Em A) Hipercelularidade; B) Grupamentos de células epiteliais (setas); C) Matriz eosinofílica amorfa (seta); D) Anisocitose e anisocariose (setas); E) Arranjos acinares (seta) e vacúolos citoplasmáticos (asterisco); F) Nucléolos proeminentes (setas).



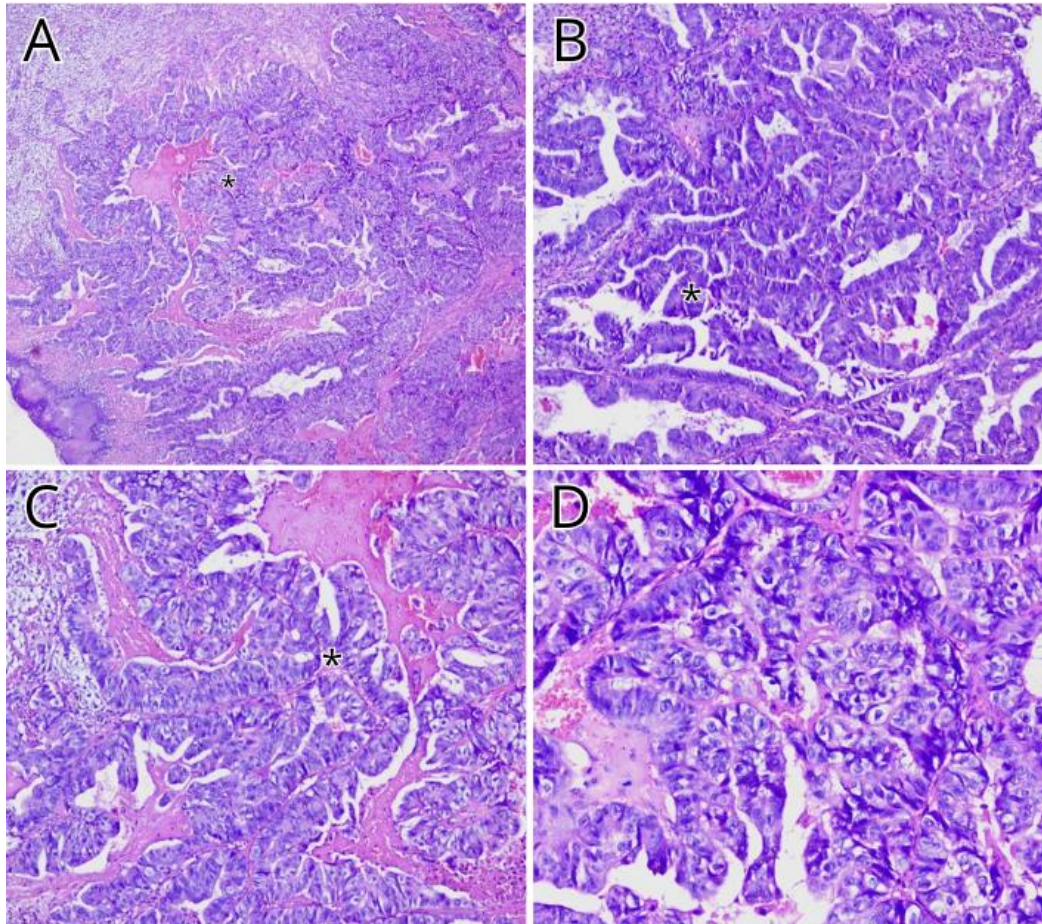
Fonte: Arquivo pessoal, 2025.

O exame citológico é um método rápido, seguro e pouco invasivo para avaliar precocemente neoplasias orais em cães e gatos (Bonfanti, 2015). Nos carcinomas, observam-se grupamentos de células epiteliais com critérios de malignidade, como pleomorfismo, anisocitose, anisocariose, multinucleações e vacuolização, podendo haver também material eosinofílico extracelular em casos de origem glandular (Albanese, 2016).

Na análise histopatológica, macroscopicamente, identificou-se neoformação firme, irregular e brancacenta, com áreas pardas. Microscopicamente, revelou-se proliferação neoplásica não encapsulada, com estruturas papilares e sólidas revestidas por epitélio maligno pleomórfico, sustentadas por estroma fibrocolagenoso com infiltrado inflamatório crônico-ativo, além de focos de necrose e hemorragia. O diagnóstico foi de neoplasia epitelial maligna

moderadamente diferenciada, sugestiva de carcinoma com componente glandular de origem incerta.

Figura 4. Fotomicrografias de carcinoma oral em felino. H&E. Em A, B e C) Proliferações papilares (asterisco). 40x, 100x e 200x, respectivamente; D) Células epiteliais malignas pleomórficas. 400x.



Fonte: Arquivo pessoal, 2025.

De acordo com Meuten (2020), os carcinomas, histologicamente demonstram multiplicação celular maligna, evidenciando critérios de malignidade, como pleomorfismo, anisocitose e anisocariose. Ainda, em neoplasias malignas frequentemente, ocorrem pontos hemorrágicos e necróticos.

Os tumores de cavidade oral representam cerca de 6% dos neoplasmas, sendo os não odontogênicos geralmente malignos (Souza, 2018). A citopatologia é útil, mas fornece apenas hipótese diagnóstica, enquanto o exame histopatológico, mais específico, é

indispensável para confirmação (Oliveira *et al.*, 2023). Porém, limitações na coleta ou no material podem dificultar o diagnóstico definitivo, exigindo métodos complementares.

CONSIDERAÇÕES FINAIS

Conclui-se que o diagnóstico de neoplasias orais em felinos é essencial para estadiamento e planejamento terapêutico, sendo os exames complementares fundamentais para um diagnóstico precoce e prognóstico mais favorável.

REFERÊNCIAS

ALBANESE, Francesco. **Canine and Feline Skin cytology: a comprehensive and illustrated guide to the interpretation of skin lesions via cytological examination**. Springer, 2016.

BILGIC, Ozgur et al. Feline oral squamous cell carcinoma: clinical manifestations and literature review. **Journal of Veterinary Dentistry**, v. 32, n. 1, p. 30-40, 2015.

BONFANTI, U. et al. Diagnostic value of cytological analysis of tumours and tumour-like lesions of the oral cavity in dogs and cats: a prospective study on 114 cases. **The Veterinary Journal**, v. 205, n. 2, p. 322-327, 2015.

DE OLIVEIRA, Carla Milena Ferreira et al. Carcinoma de células escamosas em felino: relato de caso. **Research, Society and Development**, v. 12, n. 4, p. e17312440881-e17312440881, 2023.

GÜRGEN, Hazal ÖZTÜRK et al. Retrospective study of feline oral cavity neoplasms and non-neoplastic lesions, between 2010 and 2020. **Young**, v. 17, p. 14.7bc, 2022.

MEUTEN, Donald J. (Ed.). **Tumors in domestic animals**. John Wiley & Sons, 2020.

SOUSA, Susy Karoline Hermes de. Neoplasmas de cavidade oral de cães em Porto Alegre e região metropolitana/RS: 379 casos. 2018.

THRALL, Mary Anna et al. (Ed.). **Veterinary hematology, clinical chemistry, and cytology**. John Wiley & Sons, 2022.