

UTILIZAÇÃO DE PELE DE TILÁPIA PARA O TRATAMENTO DE FERIDAS NA MEDICINA VETERINÁRIA - RESUMO
DE TEMA

Maria Júlia Machado Finzer^{1*}, Gabriel Dias Caluete², Lígia Fernandes Gundim³, Luís Guilherme Gonçalves Filho⁴, João Vitor Carvalho da Silva⁵ e Rafaela Souza Godoy⁶

¹Discente no Curso de Medicina Veterinária – Centro Universitário UNA – Uberlândia/MG – Brasil – marjufinzer@gmail.com

²Discente no Curso de Medicina Veterinária – Centro Universitário UNA – Uberlândia/MG – Brasil – gabrielcvet@gmail.com

³Docente no Curso de Medicina Veterinária – Centro Universitário UNA – Uberlândia/MG – Brasil – Ligia.gundim@ulife.com.br

⁴Discente no Curso de Medicina Veterinária – Centro Universitário UNA – Uberlândia/MG – Brasil – luisguilhermefilho@gmail.com

⁵Discente no Curso de Medicina Veterinária – Centro Universitário UNA – Uberlândia/MG – Brasil – carvalhodasilvajoavotor@gmail.com

⁶Discente do Curso de Medicina Veterinária – Centro Universitário UNA – Uberlândia/MG – Brasil – rafasouzagodoy@icloud.com

INTRODUÇÃO

O manejo e tratamento de feridas representam um grande desafio na rotina da medicina veterinária podendo muitas vezes até mesmo levar o animal a morte.¹ Na maioria das vezes existe a necessidade da utilização de curativos de vários tipos diferentes, neste cenário a utilização da pele da tilápia surge como uma ótima opção devido a suas propriedades regenerativas e biocompatibilidade com diferentes tipos de tecidos.¹

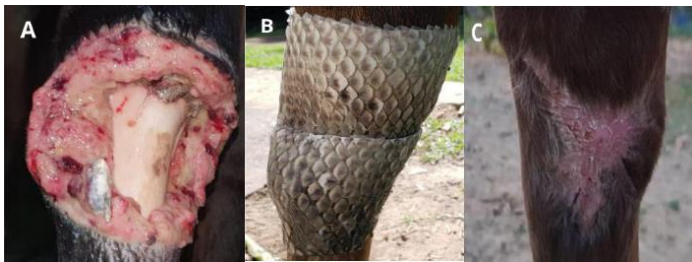

Figura 1: Curativo e evolução de ferida com uso da pele de tilápia. (Fonte: 1. SILVA, Fernanda Moreira et al. O uso da pele de tilápia como biocurativo na medicina veterinária. *Studies in Environmental and Animal Sciences*, v. 6, n. 3, p. e19929-e19929, 2025.)

Esta revisão tem o objetivo de reunir informações relevantes e atualizadas a cerca da utilização da pele de tilápia africana no tratamento de feridas detalhando sua forma de funcionamento, bem como benefícios para o manejo de feridas. Contribuindo assim com uma melhor compreensão deste método alternativo e inovador de tratamento.

MATERIAL ou MATERIAL E MÉTODOS

Este trabalho consiste em uma revisão de literatura elaborada por meio da análise de artigos científicos, monografias e trabalhos acadêmicos provenientes de bases de dados reconhecidas, incluindo SciELO, Google Acadêmico, PubMed e Repositórios Institucionais de Universidades.

O foco da seleção foram publicações relacionadas à utilização de pele de tilápia no tratamento de feridas, com uma ênfase particular em estudos divulgados nos últimos cinco anos. O objetivo central foi compilar dados atualizados e relevantes acerca da aplicabilidade e benefícios deste método de tratamento.

Os critérios de inclusão abrangeram materiais que abordassem os aspectos clínicos, diagnósticos, terapêuticos e biomecânicos da síndrome. Por outro lado, foram excluídos aqueles que não possuíam revisão por pares ou apresentavam data de publicação superior a 5 anos.

RESUMO DE TEMA

Os curativos ideais são aqueles que apresentam fácil obtenção, baixo custo, boa flexibilidade, adequada adaptação à lesão, resistência mecânica, capacidade de auxiliar no controle da dor e que não interfiram negativamente no processo de cicatrização². Nesse contexto, a tilápia (*Oreochromis niloticus*), espécie de peixe mais cultivada no Brasil, destaca-se como uma alternativa promissora. Sua pele, considerada um subproduto de baixo valor comercial e produzida em larga escala, possui composição extremamente rica em colágeno do tipo I, o que lhe confere elevada resistência mecânica e boa flexibilidade^{3,4}. A contaminação bacteriana é um dos principais fatores que retardam o processo de cicatrização, uma vez que impede a transição da fase inflamatória para as fases subsequentes, além de induzir uma inflamação exacerbada que pode

causar novas lesões no leito da ferida⁵. A pele de tilápia apresenta propriedades antimicrobianas que dificultam a proliferação de bactérias e microrganismos no local da lesão, favorecendo, assim, um processo de cicatrização mais rápido e eficaz, além de reduzir a necessidade do uso de antibióticos¹. Estudos experimentais demonstraram que, em ratos, a utilização da pele de tilápia favorece o recrutamento de macrófagos para o local da lesão. Essas células, por sua vez, secretam substâncias quimiotáticas que estimulam a formação de novos vasos sanguíneos, promovendo a angiogênese e, conseqüentemente, a reepitelização⁶. Odebrecht (2023) avaliou que a pele de tilápia apresenta boa biocompatibilidade com a pele de equinos, além de comprovar que esse método terapêutico reduz a necessidade de trocas de curativos, proporcionando maior conforto ao paciente, redução do estresse e, conseqüentemente, diminuição da dor⁷. De forma semelhante, Leseux (2021) relatou que a pele de tilápia demonstrou histocompatibilidade com cães e gatos, interferindo positivamente no tempo de cicatrização e na resolução das feridas². Outro campo promissor para o uso da pele de tilápia é o tratamento de úlceras de córnea. Sua aplicação apresentou resultados superiores aos curativos convencionais, evidenciando maior transparência, ausência de melanose, baixa vascularização e boa lubrificação. Além disso, o enxerto mostrou-se capaz de promover a cicatrização, mantendo a transparência corneana e, conseqüentemente, preservando a visão⁸.

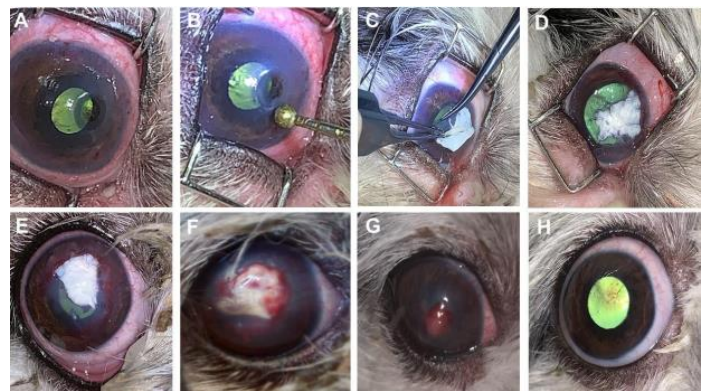
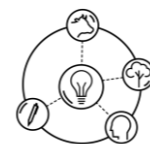


Figura 2: Uso de pele de tilápia no tratamento de úlceras de córnea. (Fonte: DE SOUZA MELO, Mirza et al. Enxerto de pele de tilápia (*Oreochromis niloticus*) em reparo de úlcera em córnea de cão: relato de caso. *Brazilian Journal of Animal and Environmental Research*, v. 5, n. 1, p. 367-375, 2022.)

CONSIDERAÇÕES FINAIS

A utilização da pele de tilápia no processo de cicatrização de feridas mostra-se uma alternativa terapêutica promissora na medicina veterinária. O material apresenta elevada biocompatibilidade com diferentes espécies, baixo custo e fácil obtenção, além de contribuir significativamente para o bem-estar animal, uma vez que reduz a necessidade de trocas frequentes de curativos, diminuindo o estresse e a dor decorrentes do manejo. Ademais, suas propriedades físico-químicas, como resistência mecânica, flexibilidade e boa aderência ao leito da lesão, favorecem um processo de cicatrização mais rápido e eficaz.



XVI Colóquio Técnico Científico de Saúde Única, Ciências Agrárias e Meio Ambiente

Dessa forma, a pele de tilápia representa um recurso viável e inovador para o tratamento de feridas em animais, destacando-se como uma alternativa sustentável e eficiente na prática clínica veterinária.

REFERÊNCIAS BIBLIOGRÁFICAS

1. SILVA, Fernanda Moreira et al. O uso da pele de tilápia como biocurativo na medicina veterinária. **Studies in Environmental and Animal Sciences**, v. 6, n. 3, p. e19929-e19929, 2025.
2. DE ALENCAR, Camila Leseux Macedo; DOS SANTOS, Tiago Schinato. Utilização da pele da tilápia do nilo (*oreochromisniloticus*) como curativo oclusivo biológico em feridas cutâneas de cães e gatos. **Arquivos Brasileiros de Medicina Veterinária FAG**, v. 4, n. 1, 2021.
3. JUNIOR, Edmar Maciel Lima et al. Pele de Tilápia como Xenoinjerto Biológico em Queimaduras: Da pesquisa científica à prática clínica.
4. MACHADO, Francieli Lara et al. Uso de pele de tilápia em disjunção de sínfise mandibular em felino: Relato de caso. **Pubvet**, v. 15, p. 188, 2020.
5. PERCIVAL, S. L. *Importance of biofilm formation in surgical infection*. **Journal of British Surgery**, v. 104, n. 2, p. e85-e94, 2017.
6. LOPES, ISADORA CHRISTINA ALVES. UTILIZAÇÃO DA PELE DE TILÁPIA (*Oreochromisniloticus*) COMO TRATAMENTO ADJUVANTE NA CICATRIZAÇÃO DE FERIDAS CUTÂNEAS. 2025.
7. COSTA, Behatriz Odebrecht. Avaliação da eficácia da pele de tilápia (*Oreochromisniloticus*) como xenoenxerto em úlceras cutâneas traumáticas em equinos. 2023..
8. DE SOUZA MELO, Mirzaet al. Enxerto de pele de tilápia (*Oreochromisniloticus*) em reparo de úlcera em cornea de cão: relato de caso. **Brazilian Journal of Animal and Environmental Research**, v. 5, n. 1, p. 367-375, 2022.