



FRATURA DE SALTER HARRIS TIPO IV E AMPUTAÇÃO DE MEMBRO PÉLVICO ESQUERDO EM COELHO DOMÉSTICO (*Oryctolagus cuniculus*)

Amanda de Castro Souza^{1*}, Clara Merlo Nascimento², Thais Cerri Caetano², Joana de Bairros Neris³, Juliana Beatriz Giarola Ferreira⁴, Eduardo Lázaro de Faria da Silva⁵, Matheus Simão Santos⁵.

¹Discente no Curso de Medicina Veterinária – Universidade Federal de Minas Gerais – UFMG – Belo Horizonte/MG – Brasil – *Contato: amandcastro@outlook.com

²Discente no Curso de Medicina Veterinária – Centro Universitário FAESA – Vitória/ES – Brasil

³Discente no Curso de Medicina Veterinária – Universidade Federal de Pelotas – UFPel – Pelotas/RS – Brasil

⁴Discente do Curso de Medicina Veterinária – Universidade Federal Rural do Rio de Janeiro – UFRRJ – Rio de Janeiro/RJ – Brasil

⁵Médico Veterinário do Hospital SilvestrES – Vila Velha/ES – Brasil

INTRODUÇÃO

O coelho doméstico (*Oryctolagus cuniculus*) é uma espécie amplamente adotada como animal de companhia. Apesar de seu comportamento dócil, o coelho é um animal sensível ao estresse e ao manejo inadequado, o que o torna suscetível a lesões traumáticas, especialmente fraturas dos membros posteriores¹. Dentre essas lesões, as fraturas de Salter-Harris, que envolvem a cartilagem de crescimento, são particularmente relevantes em indivíduos jovens, podendo resultar em deformidades permanentes se não tratadas adequadamente². As fraturas de Salter-Harris são classificadas em cinco tipos, de acordo com o padrão de acometimento da placa fisária e das metáfises ou epífises adjacentes³. O diagnóstico clínico baseia-se na presença de claudicação, dor, aumento de volume local e limitação de movimento. O exame radiográfico é o método de escolha para a confirmação diagnóstica, devendo ser realizado em pelo menos duas projeções ortogonais^{3,4}. O tratamento cirúrgico normalmente é indicado para fraturas tipos III, IV e V, ou quando há comprometimento articular ou desvio acentuado. As técnicas de osteossíntese empregam pinos intramedulares, fios de Kirschner ou miniplacas, adaptadas à fragilidade óssea da espécie, porém, em certos casos, a amputação parcial ou total do membro pode ser considerada como opção terapêutica^{5,6}.

Dessa forma, o relato de caso a seguir tem por finalidade apresentar o atendimento, abordagem inicial e tratamento cirúrgico de uma fratura de Salter-Harris tipo IV em um exemplar pediátrico de coelho doméstico (*Oryctolagus cuniculus*) por amputação total do membro pélvico esquerdo.

RELATO DE CASO E DISCUSSÃO

Um espécime de coelho doméstico (*Oryctolagus cuniculus*) da raça anão neerlandês, de 8 meses de idade, foi atendido no Hospital SilvestrES no dia 19 de julho de 2025. Os responsáveis relataram que o animal havia saltado de cima da cama naquele dia pela manhã, e passou a apresentar claudicação em membro pélvico esquerdo. Ao exame clínico, o animal apresentou comportamento alerta, mucosas normocoradas, pulso forte e sincrônico, frequência cardíaca de 380 bpm e frequência respiratória incontável, possivelmente devido ao estresse causado pela manipulação. Não foram observadas outras alterações no quadro clínico do paciente, além de crepitação à palpação do membro pélvico esquerdo.

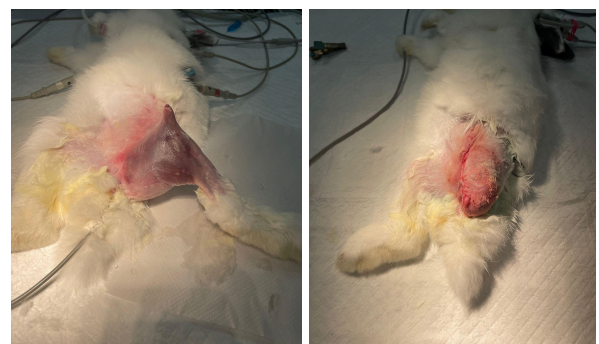
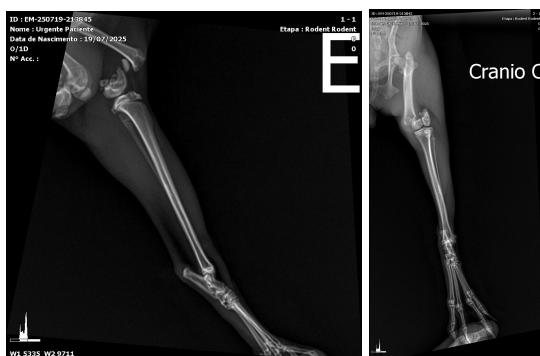Foi realizado exame radiográfico do membro, sendo constatada a presença de fratura de Salter-Harris tipo IV, que conforme a classificação original proposta por Salter e Harris (1963), é caracterizada por uma linha de fratura que atravessa a epífise, a placa fisária e a metáfise do osso longo, em porção distal do fêmur esquerdo. (Figura 1).

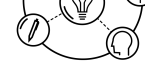
Figura 1: Exame radiográfico em projeções látero-lateral e craniocaudal de membro pélvico esquerdo de *Oryctolagus cuniculus*, constando a presença de fratura de Salter-Harris tipo IV em porção distal do fêmur. (Fonte: Hospital SilvestrES).

No caso apresentado, a amputação alta do membro pélvico foi considerada a melhor opção terapêutica após discussão com os responsáveis a respeito do plano terapêutico, tendo em vista a impossibilidade de preservação total da funcionalidade e movimentação do membro acometido devido a avulsão de tendões, fâscias musculares e do rompimento do nervo ciático devido a fratura exposta completa do paciente. Desse modo, a amputação foi inevitável visando a qualidade de vida do animal. A amputação de membros em coelhos domésticos raramente é considerada como primeira opção terapêutica, sendo considerada como medida de exceção, indicada quando a preservação funcional do membro é inviável, quando há grande destruição óssea, comprometimento vascular ou muscular, infecção osteomielítica avançada ou falhas cirúrgicas com necrose tecidual^{7,8,9}. Entretanto, descartadas demais opções de tratamento conservador ou cirúrgico, a amputação é uma abordagem cuja recuperação em coelhos domésticos tende a ser satisfatória quando associada a cuidados ambientais adequados, manejo pós-operatório minucioso e associação à fisioterapia¹⁰. A técnica de amputação coxofemoral já foi descrita em coelhos domésticos⁹.

O animal foi admitido em internação, tendo sido prescrito Meloxicam 2% 1 mg/kg SC SID, Dipirona 500 mg/mL 35 mg/kg SC BID, Morfina 10 mg/mL 1 mg/kg SC BID, fluidoterapia subcutânea com BioNew QID e papa Critical Care para herbívoros a cada 4 horas, caso o paciente não se alimentasse por conta própria. Após estabilização inicial do paciente, o mesmo foi preparado para o procedimento cirúrgico no dia seguinte.

No dia 20 de julho de 2025, o procedimento de amputação foi realizado. Após avaliação pré-anestésica sem alterações dignas de nota, foi feita a medicação pré-anestésica com Cetamina 2 mg/kg, Metadona 0,3 mg/kg e Midazolam 1 mg/kg, todos pela via intramuscular. O animal foi pré-oxigenado por máscara facial por dez minutos antes da intubação, feita com tubo orotraqueal nº 2 sem balonete com auxílio de 0,2 mL de Lidocaína sem vasoconstritor periglótica. O tubo foi conectado a um sistema aberto tipo Baraka sem reinalação de gases, com um fluxo de oxigênio a 2 L/min. A indução foi realizada com Isoflurano a uma CAM de 3%. A monitoração anestésica foi realizada através de eletrocardiograma de 3 derivações, pressão arterial não invasiva conectada ao monitor multiparamétrico, termômetro retal, capnografia, oximetria de pulso e frequência respiratória medida de forma manual.





XVI Colóquio Técnico Científico de Saúde Única, Ciências Agrárias e Meio Ambiente

Figura 2: Apresentação do animal no pré e pós cirúrgico.

A técnica cirúrgica, após o posicionamento do paciente em decúbito lateral, com o membro afetado voltado para cima, consistiu na realização de uma incisão cutânea cranial à articulação coxofemoral, contornando a base da pelve do animal. Após a dissecação das camadas teciduais, procedeu-se ao controle rigoroso da hemostasia por meio de bisturi elétrico. Os músculos foram seccionados proximalmente, mantendo-se margens regulares e viáveis, e o nervo ciático foi identificado e seccionado próximo à sua origem, visando prevenir a ocorrência de dor neuropática. Por fim, realizou-se a luxação da articulação coxofemoral e a secção do ligamento redondo da cabeça do fêmur, possibilitando a desarticulação completa e a remoção do membro acometido.

Após o procedimento, o animal apresentou dificuldades para manter a temperatura corporal, tendo sido mantido em UTA (unidade de tratamento animal) com controle de temperatura, envolto em cobertores e próximo a luvas aquecidas. A temperatura se estabilizou cerca de uma hora após o fim do procedimento cirúrgico. Defecou e urinou normalmente durante a noite, porém se alimentou voluntariamente apenas após reajuste da dose analgésica de Morfina para 5 mg/kg.

Um dos principais pilares da recuperação cirúrgica do animal foi a avaliação de sua capacidade motora e associação do tratamento medicamentoso à fisioterapia hospitalar. No dia seguinte à amputação foi realizada uma sessão de cinesioterapia com disco inflável, em que o paciente apresentou boa propriocepção e controle de equilíbrio. Ademais, foi realizada laserterapia em ferida cirúrgica, a fim de otimizar a cicatrização. No mesmo dia, o animal recebeu alta médica parcial para continuação do manejo pós-cirúrgico.

CONSIDERAÇÕES FINAIS

A escolha terapêutica deve considerar a extensão da lesão e a viabilidade de preservação do membro. Assim, em situações em que a reconstrução óssea não garante a recuperação funcional, a amputação torna-se uma alternativa válida e até conservativa, priorizando o bem-estar e a qualidade de vida do paciente⁸. O sucesso do procedimento depende diretamente dos cuidados pós-operatórios, com controle rigoroso da dor, suporte nutricional, fisioterapia e manejo adequado da ferida cirúrgica, prevenindo complicações infecciosas e favorecendo a cicatrização^{7,10}.

Dessa forma, o caso reforça a importância de uma abordagem multidisciplinar no tratamento ortopédico de lagomorfos, assegurando recuperação satisfatória e boa adaptação ao novo padrão locomotor.

REFERÊNCIAS BIBLIOGRÁFICAS

1. SANTOS, D. P. et al. **Abordagem ortopédica em lagomorfos: particularidades e desafios clínicos.** *Clínica Veterinária*, v. 26, n. 157, p. 34–41, 2021.
2. FERREIRA, L. C.; LIMA, P. R. **Afecções ortopédicas em coelhos domésticos: revisão de literatura.** *Revista Brasileira de Medicina Veterinária*, v. 41, n. 2, p. 112–118, 2019.
3. SALTER, R. B.; HARRIS, W. R. *Injuries involving the epiphyseal plate.* **The Journal of Bone and Joint Surgery**, v. 45A, n. 3, p. 587–622, 1963.
4. THRALL, D. E. **Textbook of veterinary diagnostic radiology.** 7. ed. St. Louis: Elsevier, 2018.
5. CINTI, F.; PISANI, G.; VEZZONI, L.; PEIRONE, B.; VEZZONI, A. Kirschner wire fixation of Salter-Harris type IV fracture of the lateral aspect of the humeral condyle in growing dogs. **Veterinary and Comparative Orthopaedics and Traumatology**, v. 30, 2017.
6. LEFEBVRE, J. G. N. G. et al. Assessment of Humeral Length in Dogs After Repair of Salter-Harris Type IV Fracture of the Lateral Part of the Humeral Condyle. **Veterinary Surgery**, v. 37, 2008.
7. SIEPMANN, E. C. et al. Lumbar paravertebral block in a rabbit (*Oryctolagus cuniculus*) submitted to pelvic limb amputation - case report. **Arq. Bras. Med. Vet. Zootec.**, v. 74, 2022.

8. MARTINEZ, J. F. C. et al. Analgesia multimodal em um coelho (*Oryctolagus cuniculus*) submetido a amputação de membro pélvico. **PubVet**, v. 18, 2024.

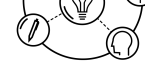9. HIGGINS, S. et al. Coxofemoral Amputation in a Domestic Rabbit (*Oryctolagus cuniculus*) With Tibiofibular Osteoblastic Osteosarcoma. **Journal of Exotic Pet Medicine**, v. 24, 2015.

10. QUESENBERRY, K. E.; CARPENTER, J. W. **Ferrets, Rabbits, and Rodents: Clinical Medicine and Surgery.** 2. ed. St. Louis: Elsevier, 2003.

APOIO:

UFMG





**XVI Colóquio Técnico Científico de Saúde Única,
Ciências Agrárias e Meio Ambiente**