

TUMOR EDEMATOSO DE POTT: UM RELATO DE CASO

Objetivo

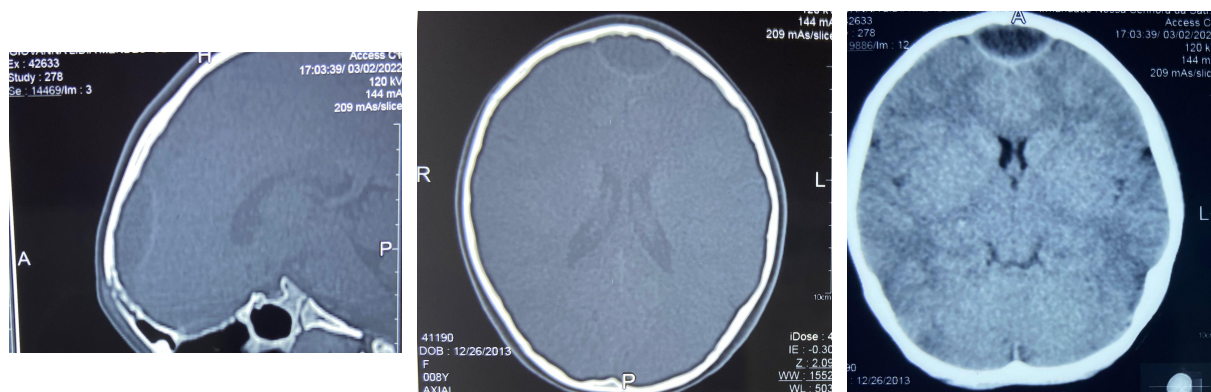
O objetivo deste trabalho é relatar um caso de Tumor Edematoso de Pott (TEP), rara complicação de rinossinusite que cursa com osteomielite do osso frontal associado a um abscesso subperiosteal, em uma criança de oito anos, sendo esta idade atípica para o acometimento pela doença.

Relato de Caso

Paciente do sexo feminino, oito anos, com histórico de cefaléia sem outros sintomas associados de início em 18 de janeiro de 2022. Sete dias após o quadro inicial, a criança evoluiu com tumoração em região frontal da face de consistência amolecida e dolorosa, seguida de piora clínica, com agravamento da cefaléia, desconforto nasal, prostração e febre. Neste momento foi procurado atendimento médico, realizado o diagnóstico de rinossinusite e prescrito amoxicilina com clavulanato durante 14 dias.

Uma semana após a conclusão da antibioticoterapia, a criança evoluiu com vertigem, diplopia, turvação visual, cefaléia, náuseas e crescimento da tumoração em face. Momento no qual, a mãe junto a criança procurou atendimento médico hospitalar e foi encaminhada pelo serviço para o otorrinolaringologia.

No dia 23 de fevereiro de 2022, a criança retorna ao hospital após episódio de síncope, seguido de dispneia, palpitações e sudorese. Neste momento, foi realizada tomografia de crânio e que evidenciou abscesso subgaleal e intracraniano, juntamente com osteomielite do osso frontal (A). No dia 04 de março de 2022 foi instituída a abordagem cirúrgica junto ao tratamento antimicrobiano com ceftriaxona, oxacilina e metronidazol. Não houveram intercorrências no tempo cirúrgico, no pós-operatório e até a presente data durante a sua internação.



(A) TC com abscesso subgaleal intracraniano e osteomielite

Conclusão

Dessa maneira, fica evidente que as manifestações são inicialmente insidiosas e, por vezes, até mesmo interpretadas como indolentes, mas deve entrar na suspeição diagnóstica do médico o TEP, visto que, apesar de raro, apresenta alta morbimortalidade se não tratado em momento oportuno.