

OSTEOSSÍNTESE DE CARPOMETACARPO EM MURUCUTUTU (*Pulsatrix perspicillata perspicillata*) DE VIDA LIVRE

Clara Merlo Nascimento^{1*}, Juliana Beatriz Giarola Ferreira², Amanda de Castro Souza³, Joana de Bairros Neris⁴, Thais Cerri Caetano⁵, Eduardo Lázaro de Faria da Silva⁶, Matheus Simão Santos⁶, Lucas Michael Freire Pereira⁶

¹Discente no Curso de Medicina Veterinária – Centro Universitário FAESA – Vitória/ES – Brasil *Contato: caramelo.merlo@icloud.com

²Discente do Curso de Medicina Veterinária – Universidade Federal Rural do Rio de Janeiro - UFRRJ – Rio de Janeiro/RJ – Brasil

³Discente no Curso de Medicina Veterinária – Universidade Federal de Minas Gerais - UFMG – Belo Horizonte/MG – Brasil

⁴Discente no Curso de Medicina Veterinária – Universidade Federal de Pelotas – UFPel – Pelotas/RS – Brasil

⁵Discente no Curso de Medicina Veterinária – Centro Universitário FAESA – Vitória/ES – Brasil

⁶Médico Veterinário do Hospital SilvestrES – Vila Velha/ES – Brasil

INTRODUÇÃO

A coruja-murucututu (*Pulsatrix perspicillata perspicillata*), também conhecida como coruja-de-óculos, é uma ave rapinante noturna da família Strigidae, amplamente distribuída pela América Central e América do Sul, incluindo a Amazônia brasileira¹. Dentre as aves, as corujas (família Strigidae) são predadoras altamente especializadas que dependem intensamente da integridade de suas asas para caça, fuga e deslocamento. Lesões ortopédicas, especialmente fraturas em ossos longos, são comuns em pacientes atendidos em centros de reabilitação de fauna silvestre, muitas vezes associadas a atropelamentos, choques com estruturas urbanas ou eletrocussão^{2,3,4}.

A osteossíntese é uma técnica cirúrgica amplamente utilizada para a estabilização de fraturas ósseas, permitindo a consolidação anatômica e funcional dos ossos lesados, especialmente em casos em que a cicatrização natural é insuficiente para garantir o retorno à função normal do membro afetado^{3,4}. Em Medicina Veterinária, a escolha da técnica de osteossíntese depende de fatores como o tipo de fratura, a espécie animal, o porte do paciente, o nível de atividade esperado após a recuperação e os recursos disponíveis⁴. Além disso, a fisiologia óssea das aves apresenta um metabolismo mineral diferente dos mamíferos, influenciado pela capacidade de voo, o que afeta a resposta ao trauma e à cicatrização^{5,6}. Além da técnica cirúrgica adequada, a reabilitação funcional pós-operatória é essencial para o sucesso do tratamento, ou seja, programas de fisioterapia e estímulo ao voo controlado são fundamentais para prevenir atrofia muscular e perda da capacidade de voo^{7,8}.

Este trabalho visa relatar o caso de uma fratura oblíqua de carpometacarpo por meio de osteossíntese com pinagem intramedular retrógrada com pino de Schanz de 1mm. Se tratando de um animal de vida livre, as causas nem sempre são consolidadas devido à falta de histórico do animal.

RELATO DE CASO E DISCUSSÃO

Um indivíduo de coruja-murucututu (*Pulsatrix perspicillata perspicillata*), fêmea, fértil, com 480 g de peso corporal, foi entregue pelo Instituto Estadual de Meio Ambiente e Recursos Hídricos (IEMA) do Espírito Santo aos cuidados do Centro de Triagem de Animais Silvestres (CETAS) de Vila Velha, sem histórico quanto ao local e momento onde foi encontrada. Dessa forma, foi encaminhado para atendimento no Hospital Veterinário SilvestrES, onde recebeu os primeiros cuidados.

O animal mostrou-se alerta, responsivo ao contato e à contenção durante a abordagem inicial, e possuía escore de condição

corporal (ECC) de 3/5 e desidratação inferior a 5%. A inspeção não apontou a presença de ectoparasitas. Além disso, tinha frequência cardíaca de 322 bpm, frequência respiratória de 54 mpm e mucosas moderadamente pálidas. Observou-se um quadro de anisocoria, sendo feito o teste com colírio de fluoresceína, que não apontou a presença de úlceras. Constatado o estado não emergencial do animal e realizados os cuidados iniciais, este foi encaminhado para exame radiográfico. As imagens constataram a presença de fratura oblíqua desviada de carpometacarpo direito (Figura 1).

O paciente foi então admitido em internação para prosseguimento dos cuidados clínicos e avaliação da necessidade de correção cirúrgica, sendo decidido pelo procedimento de osteossíntese de carpometacarpo.

A medicação pré-anestésica (MPA) consistiu na administração de Midazolam na dose de 0,2 mg/kg e Metadona na dose de 0,2 mg/kg por via intramuscular (IM). Foi feita a intubação do paciente com tubo endotraqueal de 2,5 mm sem balonete para indução e manutenção anestésica por meio do uso de Isoflurano na concentração alveolar mínima (CAM) de 1% a um fluxo de oxigênio de 1L/min, em sistema aberto sem reinalação de gases. A monitoração anestésica foi feita através de eletrocardiograma, oximetria de pulso posicionada na mucosa cloacal, termômetro cloacal, capnografia e visualização dos movimentos respiratórios do paciente, sem intercorrências durante a cirurgia.

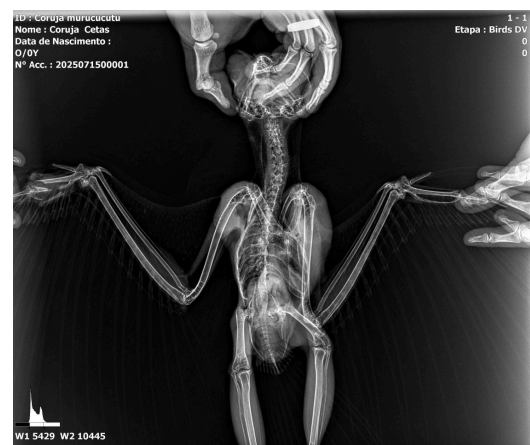

Figura 1. Exame radiográfico ventrodorsal de *Pulsatrix perspicillata perspicillata* constatando fratura oblíqua desviada de carpometacarpo direito. Fonte: Hospital SilvestrES.



XVI Colóquio Técnico Científico de Saúde Única, Ciências Agrárias e Meio Ambiente

O procedimento teve duração de em média 120 minutos. A incisão teve uma medida de 3 cm e foi na região de face dorsolateral do metacarpo maior. Foi realizada uma pinagem intramedular retrógrada com pino de Schanz de 1 mm. O padrão de sutura tanto na região quanto na derme foi simples separado. O fio utilizado foi o Poliglecaprone 3-0. Essa abordagem cirúrgica foi viável e eficaz neste caso.

Diferente da aplicação de placas ósseas convencionais, que são geralmente contraindicadas em aves devido à sua robustez, alto peso e potencial interferência com os sacos aéreos adjacentes^{4,6,7,10}, o pino de Schanz oferece vantagens significativas. Segundo Cubas et al. (2014)¹³, a inserção retrógrada de pinos intramedulares em ossos pneumáticos permite adequada estabilização do foco de fratura com mínima invasividade, reduzindo o trauma aos tecidos moles e o risco de comprometimento respiratório.

A técnica de pinagem intramedular é amplamente discutida como uma opção versátil para fraturas de ossos longos em aves¹¹. A estabilidade proporcionada é fundamental para o alinhamento ósseo e a formação do calo de cicatrização, promovendo a consolidação em um ambiente biológico desafiador como o dos ossos aviários¹³.

Os cuidados imediatos, incluindo analgesia, antibioticoterapia e imobilização apropriada, são passos essenciais para prevenir complicações e facilitar a recuperação do paciente^{2,3,4}. Portanto, a decisão pela técnica de osteossíntese aliada ao conhecimento anatômico e cuidados pós-operatórios adequados, contribuiu significativamente para um resultado clínico seguro e eficaz, evidenciando a importância da abordagem individualizada em procedimentos cirúrgicos em espécies menos convencionais.

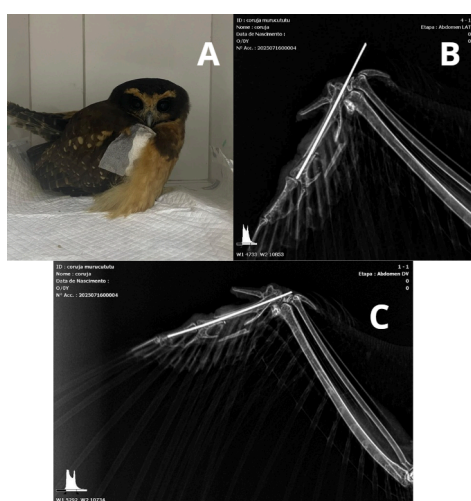


Figura 2: Imagem A mostra animal no pós-cirúrgico; imagem B e C radiografia da fratura estabilizada no pós-cirúrgico imediato.

osteossíntese de carpometacarpo, associado ao manejo pós-operatório imediato, foi satisfatório para a correção de fratura oblíqua desviada em exemplar de *Pulsatrix perspicillata pulsatrix*. Entretanto, devido ao retorno do animal aos cuidados do Centro de Triagem de Animais Silvestres e à duração da prescrição de medicamentos do período pós-operatório, ainda não foi possível determinar se a correção cirúrgica possibilitará a aptidão do espécime à soltura e retorno à vida livre.

REFERÊNCIAS BIBLIOGRÁFICAS

1. Sigrist T. *Guia de Campo Avis Brasilis: Avifauna Brasileira*. São Paulo: Avis Brasilis; 2009.
2. Carrasco DC, Cubas ZS, Silva MCS. Reabilitação de aves silvestres com ênfase na recuperação da capacidade de voo. *Rev Bras Med Vet*. 2017;39(4):395-402.
3. Fossum TW. *Small Animal Surgery*. 5th ed. St. Louis: Elsevier; 2018.
4. Redig PT, Cruz-Martinez L. Surgical Management of Orthopedic Problems in Raptors. In: Speer BL, editor. *Current Therapy in Avian Medicine and Surgery*. St. Louis: Elsevier; 2016. p. 305-322.
5. Klasing KC. *Comparative Avian Nutrition*. Wallingford: CABI Publishing; 1998.
6. Silva MA, Figueiredo MS, Santos ALQ. Casuística de atendimentos a corujas (Strigiformes) em centro de reabilitação no estado de São Paulo, Brasil. *Braz J Vet Res Anim Sci*. 2020;57:e172431.
7. Bennett RA. Orthopedic Surgery. In: Ritchie BW, Harrison GJ, Harrison LR, editors. *Avian Medicine: Principles and Application*. Lake Worth: Wingers Publishing; 1994. p. 1081-1133.
8. Silva MA, Figueiredo MS, Santos ALQ. Casuística de atendimentos a corujas (Strigiformes) em centro de reabilitação no estado de São Paulo, Brasil. *Braz J Vet Res Anim Sci*. 2020;57:e172431.
9. GUZMAN, D. S. et al. Birds. In: CARPENTER, J. W.; HARMS, C. A. *Carpenter's Exotic Animal Formulary*. 6ª ed. St Louis: Elsevier, 2023.
10. AVERY BENNETT, R.; PYE, G. W. (EDS.). *Surgery of exotic animals*. Hoboken, NJ, USA: Wiley-Blackwell, 2022.
11. Lierz M, Korb R. Anesthesia and analgesia in birds. *J Exot Pet Med*. 2012;21(1):44-58.
12. Sick H. *Ornitologia Brasileira*. 2ª ed. Rio de Janeiro: Nova Fronteira; 2001.
13. CUBAS, Z. S.; SILVA, J. C. R.; CATÃO-DIAS, J. L. (orgs.). *Tratado de animais selvagens: medicina veterinária*. 2. ed. São Paulo: Roca, 2014.

APOIO:

UFMG



CONSIDERAÇÕES FINAIS

Conclui-se, a partir do relato exposto, que o método utilizado para