

ELETRCARDIOGRAMA EM COELHOS Domésticos

Gabriela Maria Schwinden

coorientadora/Medicina Veterinária

gabriela.schwinden@unifametro.edu.br

João Pedro Rodrigues Moreira de Souza

Pesquisador voluntário de iniciação científica/Medicina Veterinária

joao.souza05@aluno.unifametro.edu.br

Laura Castelo de Lima

Pesquisador voluntário de iniciação científica/Medicina Veterinária

laura.lima01@aluno.unifametro.edu.br

JOÃO ALISON DE MORAES SILVEIRA.

orientador /Medicina Veterinária

alison.silveira@professor.unifametro.edu.br

Sheila Nogueira Saraiva da Silva

orientadora/Medicina Veterinária

sheilanogueiravet@gmail.com

Ulisses Titara da Silva Filho

Pesquisador voluntário de iniciação científica/Medicina Veterinária

ulisses.filho@aluno.unifametro.edu.br

Eletrocardiograma em Animais Exóticos

Iniciação Científica

RESUMO

Introdução: Este estudo avalia o eletrocardiograma (ECG) como ferramenta diagnóstica e de monitoramento perioperatório em coelhos (*Oryctolagus cuniculus*). Discute padrões ECG, educação de parâmetros de referência (ondas P, QRS, T; intervalos PR, QT; VFC), técnicas de aquisição, bem-estar animal e padronização. **Objetivo:** Visa aplicação translacional em cardiologia veterinária, enfatizando ética, reprodutibilidade e segurança. **Metodologia:** O estudo, aprovado pelo CEUA (protocolo 114/2024), coletou traçados de ECG em 5 coelhos (*Oryctolagus cuniculus domesticus*) no Centro de Medicina Veterinária Unifametro. Técnicas incluíram contenção em estação, eletrodos em posição axilar e inguinal, luvas de látex para evitar correntes elétricas avulsas, gases para reduzir atrito e álcool 70% para condução elétrica. **Resultados:** A tabela apresenta médias, desvios-padrão e intervalo de confiança de 95% para parâmetros do ECG em coelhos submetidos a exames. A FC média de 210 bpm está dentro de 180–330 bpm, conforme raça, idade e estresse). Tudo indicou ritmo sinusal com ondas P, QRS e T presentes. QRS = 33,6 ms; onda P = 31,6 ms. Amplitudes baixas em P, R e T; ST curto (2 ms) e T \approx 0,04 mV, com ST/T positivas, podendo variar conforme a literatura. **Considerações finais:** Os

ECG em 6 coelhos mostraram ritmo sinusal, indicando função cardíaca normal. Contenção física sem sedação foi eficaz. Valores, embora alinhados à literatura, ainda necessitam de maior amostragem para delimitar parâmetros.

Palavras-chave: Cardiologia; Traçado: Exóticos

INTRODUÇÃO

O eletrocardiograma (ECG) é o exame reconhecido como método diagnóstico para identificação de alterações relacionadas ao funcionamento elétrico do coração como arritmias e bloqueios cardíacos. No eletrocardiograma são observadas as ondas P, complexo QRS e onda T, que representam a despolarização atrial, despolarização ventricular e repolarização ventricular, respectivamente. O exame também é utilizado para monitoramento durante anestesia.

O animal utilizado no presente estudo, foi o coelho (*Oryctolagus cuniculus*), uma espécie frequentemente empregada em estudos biomédicos devido às suas características fisiológicas e anatômicas semelhantes às de outros mamíferos, especialmente no sistema cardiovascular. O coelho apresenta um coração pequeno, com frequência cardíaca elevada, fatores que demandam cuidado especial durante a realização de exames como o ECG, garantindo uma certa precisão dos dados obtidos e a segurança do animal.

METODOLOGIA

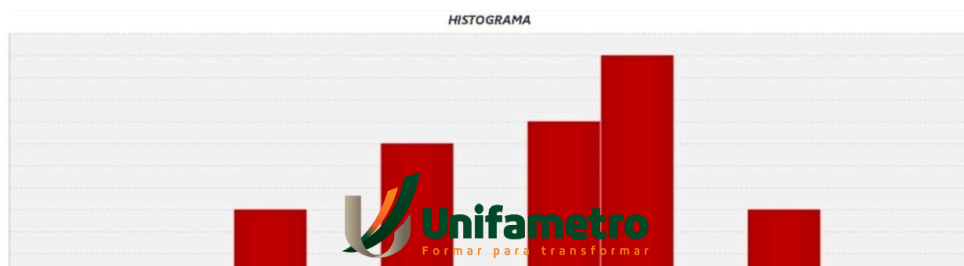
O presente estudo foi aprovado pelo comitê de ética CEUA sob o N° de protocolo 114/2024. O objetivo foi obter traçado eletrocardiográfico de coelhos (*Oryctolagus cuniculus domesticus*). 5 coelhos foram submetidos a realização de ECG no Centro de Medicina Veterinária Unifametro. A contenção foi feita com os animais posicionados em estação sobre a mesa, apoiando as mãos no dorso e sustentando os membros para prevenir acidentes. Os eletrodos foram posicionados nas pregas da pele em região axilar e inguinal, entre membros anteriores e posteriores. Foram utilizadas luvas de látex, para impedir possíveis interferências na captação das ondas pelo aparelho. Foi utilizado gases, a fim de diminuir o atrito e pressão do eletrodo com a pele do animal e aplicado uma pequena quantidade de Álcool 70% nos locais onde os eletrodos estavam posicionados, para obtenção de uma melhor condução elétrica. Participaram da realização dos trabalhos os membros alunos: João Pedro Rodrigues, Laura Castelo, Maria Clara Canário, Ulisses Titara, e o orientador e coorientadora, João Alison de Moraes Silveira e Gabriela Maria Schwinden.

RESULTADOS E DISCUSSÃO

No dia 29 de maio de 2024, foram analisados 5 animais; os resultados estão expostos na tabela.

Tabela 1.

Parâmetros	Média ± DP	Intervalo 95%
Duração P (ms)	31,6 ± 1,67	29,5 - 33,7
Segmento PR (ms)	20,4 ± 7,92	10,6 - 30,2
Duração QRS (ms)	33,6 ± 5,55	26,7 - 40,5
Segmento ST (ms)	2,4 ± 0,89	1,29 - 3,5
Duração T (ms)	18,8 ± 1,79	16,6 - 21,02
Amplitude P (mV)	0,07 ± 0,01	0,05 - 0,09
Amplitude Q (mV) (-)	0,024 ± 0,01	0,01 - 0,04
Amplitude R (mV)	0,13 ± 0,07	0,04 - 0,22
Amplitude S (mV) (-)	0,09 ± 0,07	0,01 - 0,18
Amplitude T (mV)	0,04 ± 0,02	0,02 - 0,06
Frequencia Cardiaca (bpm)	210 ± 19,7	185,6 - 234,4



Fonte: Arquivo pessoal

A tabela apresenta a média dos principais parâmetros do eletrocardiograma dos animais submetidos aos exames, assim como os desvios padrões (DP) característicos de cada parâmetro e intervalo de confiança de 95%, que indica que, se o mesmo estudo fosse repetido inúmeras vezes, 95% dos intervalos calculados conteriam a verdadeira média da população em questão.

A frequência cardíaca média de 210 bpm está dentro do intervalo esperado para coelhos saudáveis, que é 180–330 bpm, dependendo da raça, idade e estresse (Lord et al., 2010).

Em todos os animais foi observado as ondas P, complexo QRS e onda T durante toda a amostragem, indicando o ritmo sinusal. A duração de QRS obtido foi de 33,6 ms, da onda P de 31,6 ms são consistentes com a literatura, que aponta intervalos curtos devido à alta frequência cardíaca. As amplitudes, ondas P, R e T, são pequenas, o que também é esperado em coelhos devido ao baixo potencial elétrico registrado na superfície corporal (Lord et al., 2010). O segmento ST mostrou-se muito curto, aproximadamente 2 ms, e onda T pequena, em média 0,04 mV, são achados fisiológicos que se enquadram no que foi visto em literatura, em nosso trabalho o segmento ST e T sempre foram captados positivamente, mas de acordo com a literatura, podem variar de polaridade, sendo positiva ou negativos (Saitanov, 1960).

CONSIDERAÇÕES FINAIS

Os eletrocardiogramas nos 6 coelhos nos permitiram obter os parâmetros eletrocardiográficos e definir o como ritmo sinusal, indicando atividade cardíaca normal em todos os animais submetidos e possibilitando melhor entendimento da função cardíaca desses animais. A metodologia de contenção física que visou uma boa condução e conforto do

animal sem necessidade de sedação, se mostrou muito eficaz. Os valores obtidos estão de acordo com a literatura pesquisada já disponível, porém o número de amostragem ainda não é o suficiente para a delimitação de parâmetros.

REFERÊNCIAS

Veterinary Record. Volume 167, Issue 25. Electrocardiography of the normal domestic pet rabbit. P. 961-965. Disponível em: <https://doi.org/10.1136/vr.c3212>

CARVALHO, T. D. S. M. Utilização de Sistema Holter em coelhos domésticos. 2019..

JEKL, V.; AGUDELO, C. F.; HAUPTMAN, K. Cardiology in Rodents, Rabbits, and Small Exotic Mammals—Diagnostic Workup. *Veterinary Clinics of North America: Exotic Animal Practice*, v. 25, n. 2, p. 503–524, maio 2022.

SAITANOV, R. The electrocardiogram of the rabbit. *Bulletin of Experimental Biology and Medicine*, Moscow, v. 50, p. 1346-1349, 1960.

LORD, B.; BOSWOOD, A.; PETERS, L. Electrocardiography of the normal domestic pet rabbit. *The Veterinary Record*, London, v. 167, n. 21, p. 817-821, 2010.

SILVA, Jean Carlos Ramos. Tratado de animais selvagens-medicina veterinária. Editora Roca, 2007.

ABNT. **NBR 6023**: Informação e documentação: referências - elaboração. Rio de Janeiro, 2018.

ABNT. **NBR 6028**: Informação e documentação: Resumo, resenha e resenha - Apresentação. Rio de Janeiro, 2021.