



FREEMARTINISMO EM BOVINOS: ETIOLOGIA E CONSEQUÊNCIAS FISIOLÓGICAS

Egle Menezes de Souza^{1*}, Dayana Silva Araújo², Yasmin Trindade Nunes Tamarindo¹, Douglas Soares Braga¹, Joyce Emanuelle de Oliveira Delfino¹, Tiago Calebe Godinho Monção¹, Letícia Zoccolaro Oliveira³.

¹Discente no Curso de Medicina Veterinária – Universidade Federal de Minas Gerais – UFMG – Belo Horizonte/MG – Brasil – *Contato: eglemsouza@gmail.com

³Discente no Programa de Pós-Graduação em Ciência Animal – Universidade Federal de Minas Gerais – UFMG – Belo Horizonte/MG – Brasil

⁴Docente do Curso de Medicina Veterinária – Universidade Federal de Minas Gerais – UFMG – Belo Horizonte/MG – Brasil

INTRODUÇÃO

A intersexualidade, caracterizada pela presença simultânea de características sexuais masculinas e femininas, representa um conjunto de alterações congênitas do sistema reprodutivo observadas em diversas espécies animais. Em bovinos, a forma mais comum de intersexo é o freemartinismo, condição resultante de gestações gemelares heterossexuais¹. Este estudo tem como objetivo investigar a etiologia do freemartinismo em bovinos e suas principais consequências fisiológicas.

METODOLOGIA

Para isso, foi realizada uma revisão bibliográfica abrangente, com análise de artigos científicos e relatos de caso disponíveis em bases como SciELO, Google Acadêmico e Portal CAPES utilizando as palavras-chave: “freemartin”, “alterações reprodutivas”, “intersexualidade” e “gestação gemelar”. Além disso, foram consultados livros de referência em Reprodução Animal e Patologia Veterinária. Foram priorizados trabalhos publicados no período entre 2016 e 2025, mas também foram considerados alguns trabalhos anteriores para enriquecer a pesquisa.

RESUMO DE TEMA

A ocorrência de bezerras freemartin na produção bovina está diretamente associada às gestações gemelares heterossexuais, nas quais um feto macho e um feto fêmea se desenvolvem simultaneamente. Entre as novilhas nascidas gêmeas de um bezerro macho, 92% são freemartin².

Nessas situações, forma-se uma comunicação vascular entre as placentas — as chamadas anastomoses coriônicas — que permitem a troca de células e hormônios entre os fetos antes da diferenciação completa das gônadas da fêmea³. Como resultado, o desenvolvimento do trato reprodutivo feminino é influenciado por fatores masculinos, levando às alterações anatômicas e fisiológicas típicas do freemartinismo.

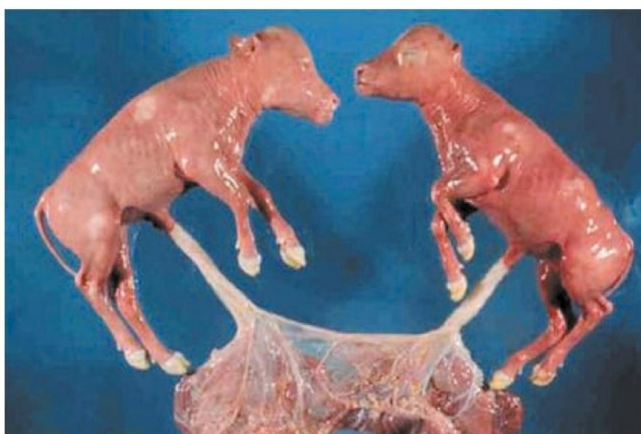

Figura 1. Anastomose vascular placentária de fetos bovinos. Fonte: Robert A. Foster, Departamento de Patologia, Faculdade de Veterinária de Ontário, Universidade de Guelph - Apud. Ayala - Valdovinos *et al.* (2011)

Cronologicamente, o desenvolvimento embrionário bovino favorece a ocorrência dessa condição, uma vez que o desenvolvimento sexual masculino é mais precoce e ativo, enquanto o feminino ocorre de forma mais tardia e passiva. Por volta dos 39 dias de gestação, já se observa a formação das anastomoses vasculares entre os fetos, e entre 50 e 60 dias inicia-se o quimerismo, caracterizado pela troca de células e hormônios entre as circulações fetais.

Aos 60 dias, o desenvolvimento testicular do feto macho já está completo, com produção de testosterona e hormônio antimülleriano (AMH), responsáveis pela regressão dos ductos de Müller e pela diferenciação dos órgãos sexuais masculinos⁴.

A diferenciação ovariana, por sua vez, só se completa por volta dos 90 dias de gestação. Dessa forma, ao receber substâncias hormonais provenientes do feto macho — especialmente a testosterona, produzida pelas células de Leydig, e o hormônio antimülleriano (AMH), secretado pelas células de Sertoli — antes da conclusão do desenvolvimento gonadal, o feto fêmea sofre interferência hormonal e celular significativa. Esses hormônios promovem a regressão parcial dos ductos de Müller e a masculinização incompleta do trato reprodutivo, resultando em malformações e infertilidade, características típicas do freemartinismo. No nascimento, o bezerro macho geralmente apresenta desenvolvimento normal, enquanto a fêmea nasce com alterações reprodutivas compatíveis com a condição.

Outro fator predisponente para a ocorrência de freemartinismo é a placentação cotiledonária, característica da espécie bovina. Nesse tipo de placenta, a troca de substâncias entre mãe e feto ocorre por meio de múltiplas unidades chamadas placentomas, formadas pela união dos cotilédones fetais com os carúnculos uterinos⁹.

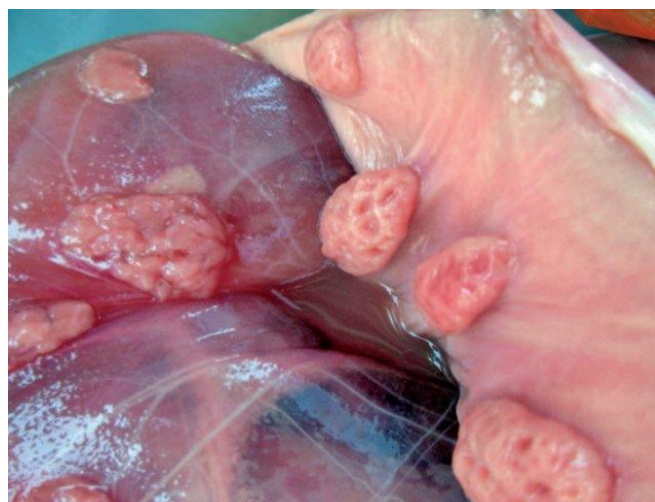

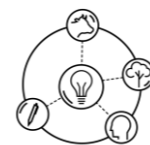
Figura 2: O placentoma é uma unidade funcional da placenta, formada pela união do cotilédone, do lado fetal, e da carúncula, do lado materno. Fonte: SILVA, E. I. CORDEIRO. Fisiologia da Gestação na Reprodução Bovina. *Animal reproduction.* (2020)

Em gestações gemelares, as placentomas de cada feto podem se desenvolver muito próximas umas das outras, o que favorece a fusão das membranas coriônicas e a formação de anastomoses vasculares entre as circulações fetais. Essa comunicação permite a troca de células hematopoiéticas e hormônios entre os gêmeos — especialmente testosterona e AMH produzidos pelo feto macho — antes da diferenciação completa das gônadas da fêmea. Como consequência, o sistema reprodutivo da bezerra sofre influência hormonal masculina, resultando nas alterações anatômicas e fisiológicas típicas do freemartinismo.

Novilhas freemartin são, em sua maioria, subférteis ou inférteis, apresentando alterações morfológicas características. Entre elas, destacam-se a presença de gônadas disgenéticas (testículo ou ovotestis), ausência de tubas uterinas e cervix, útero hipoplásico, vagina encurtada e clitóris proeminente, além de um aspecto externo intermediário entre os sexos⁸.

O diagnóstico do freemartinismo pode ser realizado por diferentes abordagens. Inicialmente, a avaliação clínica pode indicar suspeita,

XVI Colóquio Técnico Científico de Saúde Única, Ciências Agrárias e Meio Ambiente



especialmente quando há dificuldade na introdução de uma sonda vaginal, que percorre apenas poucos centímetros. No entanto, o diagnóstico definitivo requer métodos laboratoriais, como a análise citogenética ou a identificação do quimerismo XX/XY por meio de PCR, cariótipo ou testes de DNA¹¹. Em alguns casos, também se utiliza a dosagem hormonal e o ultrassom transretal para avaliar o grau de desenvolvimento dos órgãos reprodutivos internos.

CONSIDERAÇÕES FINAIS

O freemartinismo em bovinos representa uma condição de grande relevância reprodutiva, sendo resultado da interferência hormonal e celular entre fetos de gestações gemelares heterossexuais. A compreensão dos eventos embrionários que levam ao surgimento dessa condição é fundamental para o diagnóstico precoce e para o manejo adequado dos animais, evitando perdas econômicas relacionadas à infertilidade de fêmeas afetadas.

REFERÊNCIAS BIBLIOGRÁFICAS

1. ALMEIDA, M.; CORNELLI, G. F. et. al. **Hermafroditismo em bovino: Relato de Caso.** Pubvet, Vol. 15, n. 11, 2021.
2. KUMAR, Y.; LAKSHMAN, M. **Freemartin - A small Review.** International Journal of Science and Research (IJSR), Vol. 8, n. 3, 2019.
3. CARVALHO, L. O. A; SOUZA, M. R. L. et. al. **FREEMARTINISMO EM BOVINO.** Anais do Evento: IV Integra UFRA, 2021.
4. NETO, J. M. S.; SILVA, M. R. et. al. **SÍNDROME FREEMARTIN BOVINA.** Anais do III Colóquio Estadual de Pesquisa Multidisciplinar e I Congresso Nacional de Pesquisa Multidisciplinar. Mineiros, 2018.
5. SMITH, B. P.; VAN METER, D. C. et. al. **Medicina Interna de Grandes Animais.** 6. ed. St. Louis: Mosby, 2020. p. 1456-1519. e10.
6. SANTOS, R. L.; ALESSI, A. C. **Patologia Veterinária.** 3. ed. Rio de Janeiro: Roca, 2022.
7. SILVA, E. I. C. **Fisiologia da Gestação na Reprodução Bovina.** Animal Reproduction. 2020.
8. GRUNERT, E.; BIRGEL, E. H. et. al. **Patologia e Clínica da Reprodução dos Mamíferos Domésticos.** 1 ed. Rio de Janeiro: Varela, 2005.
9. GONÇALVES, B. S.; LOPES, G. A. M. et. al. **FREEMARTINISMO EM BOVINOS.** Ciências Agrárias, vol. 28, ed. 139, 2024.
10. TICIANELLI, J. S. et al. **Intersexo e outras anomalias do desenvolvimento do aparelho reprodutor nos animais domésticos e o auxílio da citogenética para o diagnóstico.** Revista Brasileira de Reprodução Animal, Belo Horizonte, v. 35, n. 1, pp. 26-32, 2011.

APOIO:

