

O USO DE TÉCNICAS DE DESSENSIBILIZAÇÃO PERICAPSULAR PARA O TRATAMENTO DE DOR CRÔNICA EM CÃES

Emily Cabral Lacerda Ramos Ferreira*.

Discente no Curso de Medicina Veterinária – Universidade Federal de Minas Gerais – Belo Horizonte/MG – Brasil – *Contato: emilycabralrfr@gmail.com

INTRODUÇÃO

O manejo da dor crônica e a qualidade de vida em cães são aspectos chave da prática clínica veterinária¹. A grande maioria das avaliações de dor crônica validadas é projetada para cães com problemas ortopédicos, dentre eles a osteoartrite². Desse modo, as técnicas de dessensibilização pericapsular surgem como uma alternativa para o tratamento de dores crônicas provenientes das doenças articulares, minimizando o consumo de medicamentos de uso sistêmico³. Esse estudo tem como objetivo explorar técnicas de bloqueios anestésicos pericapsulares do quadril, do joelho e do cotovelo para o controle da dor crônica.

METODOLOGIA

Para desenvolver este trabalho, foram utilizados textos científicos extraídos a partir de plataformas de bancos de dados e revistas científicas, como Google Acadêmico, PubMed e Pubvet. As palavras-chave usadas durante a busca por materiais científicos incluem as seguintes: dessensibilização pericapsular, dessensibilização pericapsular do quadril, dessensibilização pericapsular do joelho, dessensibilização do cotovelo, dor crônica em cães e suas traduções em inglês.

RESUMO DE TEMA

A Associação Internacional para o Estudo da Dor (IASP) conceitua a dor como “uma experiência sensitiva e emocional desagradável associada, ou semelhante àquela associada, a uma lesão tecidual real ou potencial”. A dor é chamada de crônica quando persiste por meses ou até anos, continuando além do tempo normal de recuperação de uma lesão ou doença. Ao contrário da dor aguda, que é temporária, a dor crônica pode ser constante ou intermitente, muitas vezes interferindo na vida diária e afetando o bem-estar físico e emocional do paciente. Ela pode ter origem em uma condição de saúde preexistente ou persistir mesmo após o tratamento ou desaparecimento da causa inicial.³

A dor crônica decorrente de doenças da articulação do joelho, do quadril e do cotovelo, como a osteoartrite, é uma condição comum em cães e que frequentemente requer tratamento clínico e cirúrgico complexo. Os métodos analgésicos sistêmicos convencionais podem ser inadequados para o controle da dor ou podem estar associados a efeitos colaterais indesejáveis, como nefropatias e hepatopatias, o que pode levar à diminuição da qualidade de vida. Bloqueios de nervos periféricos podem ser empregados para aliviar a dor articular, mas estão associados a comprometimento motor indesejado².

Em contrapartida, as técnicas de dessensibilização pericapsulares são abordagens que preservam a função motora, atuando seletivamente nos ramos sensoriais articulares que inervam a articulação coxofemoral, do joelho e do cotovelo. Além disso, alguns estudos demonstraram alívio da dor, com duração de até seis meses, após injeções perineurais de anestésicos locais combinados com esteroides direcionadas aos nervos da articulação capsular em cães⁴.

A técnica de dessensibilização pericapsular coxofemoral tem como alvo os nervos femoral e obturador, que inervam a cápsula na porção cranioventral e caudomedial, respectivamente⁵. A cápsula é considerada a principal fonte de dor na articulação do quadril devido à sua maior densidade de nociceptores e mecanorreceptores^{6,7}.

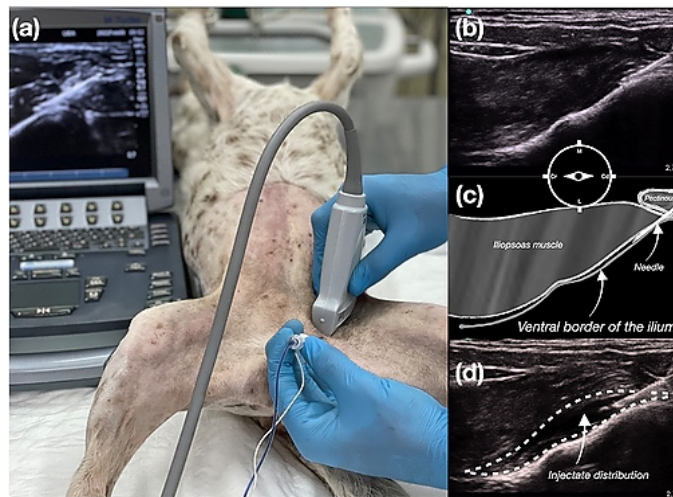


Figura 1: (a) Dessensibilização pericapsular do quadril guiada por ultrassom, com agulha inserida em direção caudocranial. (b) Imagem de US e (c) representação esquemática do aspecto ventromedial do ílio com a ponta da agulha no plano alvo. (d) Padrão de distribuição do injetado entre o músculo iliopsoas e a borda ventral do ílio. (Fonte: Association of Veterinary Anaesthetists and American College of Veterinary Anesthesia and Analgesia).

Já para a técnica de dessensibilização pericapsular do joelho, o estudo adotou como alvo os ramos nervosos articulares responsáveis pela inervação sensorial de toda a articulação do joelho canino. A inervação articular do joelho é composta por três nervos articulares: o nervo articular medial (NAM), que se origina principalmente do nervo safeno; o nervo articular posterior (NAP), que se origina do nervo tibial; e o nervo articular lateral (NAL), que se origina do nervo fibular comum².

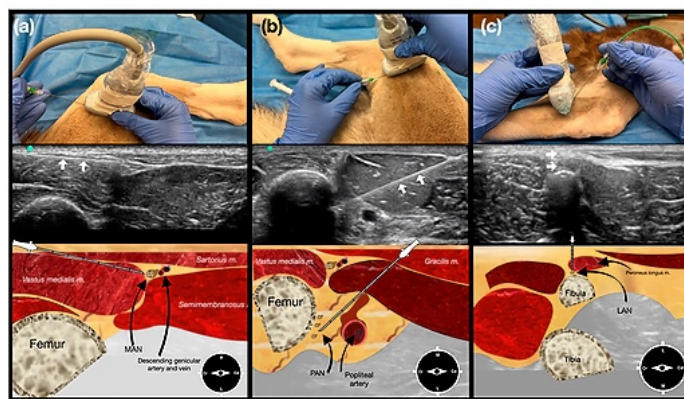
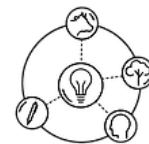


Figura 2: Técnica de dessensibilização pericapsular do joelho guiada por ultrassom. Coluna (a) Injeção no NAM guiada por ultrassom. O cão é posicionado em decúbito lateral com o membro a ser injetado voltado para baixo. O transdutor é posicionado sobre o terço distal do fêmur e a agulha é introduzida cranialmente ao transdutor. A imagem de ultrassom mostra o aspecto medial da região, a trajetória da agulha (setas brancas) e uma representação esquemática do plano fascial alvo da injeção. Coluna (b) Injeção no NAP guiada por ultrassom. O cão é posicionado em decúbito lateral com o membro a ser injetado voltado para baixo. O transdutor é posicionado sobre o terço distal do fêmur e a agulha é introduzida caudalmente ao transdutor. A imagem de ultrassom mostra a fossa poplíteia, a trajetória da agulha (setas brancas) e uma representação esquemática do local de injeção alvo. Coluna (c) Injeção no NAL guiada



por ultrassom. O cão é posicionado em decúbito lateral com o membro a ser injetado voltado para cima. O transdutor é posicionado sobre o terço distal do fêmur e a agulha é introduzida fora do plano e avançada através do músculo fibular longo até a porção caudolateral da cabeça da fíbula. A imagem de ultrassom mostra a fíbula, a trajetória da agulha (setas brancas) e uma representação esquemática do local de injeção alvo. (Fonte: MDPI)

Por último, em um estudo mais recente, é explorada a técnica de dessensibilização pericapsular do cotovelo. O procedimento pode ser feito através do acesso de ramos articulares do nervo radial, ulnar, mediano e musculocutâneo, sendo realizada em quatro quadrantes⁴.

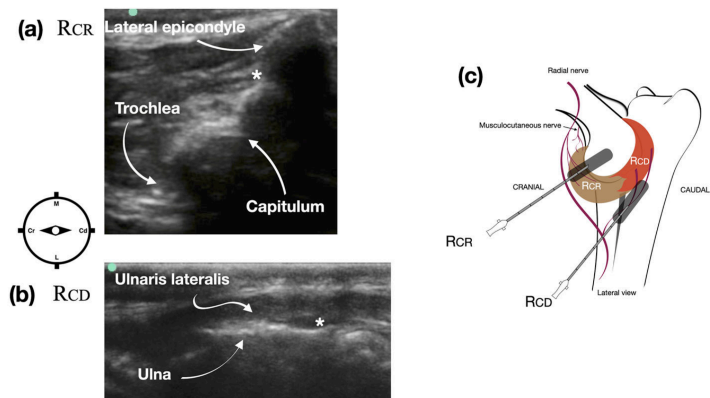


Figura 3: Imagem ultrassonográfica da região pericapsular do cotovelo para atingir os ramos articulares do nervo radial que inervam o quadrante cranio-lateral da cápsula articular (a) e o quadrante caudolateral da cápsula articular (b). Representação esquemática do posicionamento do transdutor e da direção da agulha para atingir os ramos articulares do nervo radial (c). * indica o ponto de injeção alvo guiado por ultrassom. M: medial, L: lateral, Cr: cranial, Cd: caudal. (Fonte: MDPI)

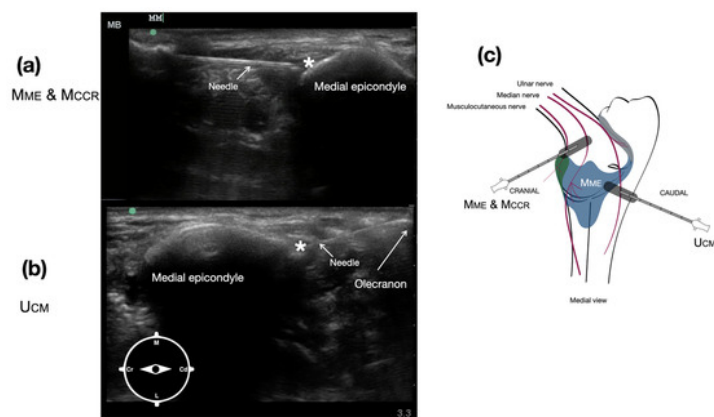


Figura 4: Imagem ultrassonográfica da região pericapsular do cotovelo para atingir os ramos articulares do nervo mediano e do nervo musculocutâneo (a), que inervam os quadrantes medial e cranial da cápsula articular, e do nervo ulnar (b), que inerva o quadrante caudomedial da cápsula articular. Representação esquemática do posicionamento do transdutor e da direção da agulha para atingir os ramos articulares dos nervos musculocutâneo, mediano e ulnar (c). * indica o ponto de injeção alvo no ultrassom. M: medial, L: lateral, Cr: cranial, Cd: caudal. (Fonte: MDPI)

É recomendado que as técnicas de dessensibilização pericapsular sejam guiadas por ultrassom ao invés do procedimento feito às cegas. O uso do ultrassom oferece algumas vantagens claras como a maior precisão na colocação da agulha, a visualização em tempo real da dispersão do anestésico e a maior segurança ao permitir a visualização de estruturas vasculares e nervosas circundantes⁸.

CONSIDERAÇÕES FINAIS

A dessensibilização pericapsular guiada por ultrassom em cães demonstrou ser uma técnica simples, segura e eficaz no ambiente clínico, proporcionando analgesia articular, com preservação da função motora. Essa técnica pode ser considerada como uma nova opção para o manejo da dor crônica em cães.

Ainda assim, urge novas pesquisas para a avaliação dos efeitos desses bloqueios a longo prazo, em um número maior e mais diverso de pacientes, para que seu uso seja plenamente recomendado.

REFERÊNCIAS BIBLIOGRÁFICAS

- BELSHAW, Z.; YEATES, J. Assessment of quality of life and chronic pain in dogs. *The Veterinary Journal*, v. 239, p. 59–64, set. 2018.
- GARBIN, M. et al. Development of a Pericapsular Knee Desensitization Technique in Dogs: An Anatomical Cadaveric Study. *Veterinary Sciences*, v. 12, n. 6, p. 599, 19 jun. 2025.
- FOR, A. Chronic Pain - International Association for the Study of Pain (IASP).
- PORTELA, D. A. et al. Development of a Pericapsular Elbow Desensitization Technique in Dogs - A Canine Cadaveric Study. *Veterinary Sciences*, v. 12, n. 4, p. 374, 17 abr. 2025.
- HUANG, C. H.; HOU, S. M.; YEH, L. S. The Innervation of Canine Hip Joint Capsule: An Anatomic Study. *Anatomia, Histologia, Embryologia*, v. 42, n. 6, p. 425–431, 14 fev. 2013.
- OTERO, P. E. et al. Pericapsular hip desensitization in dogs: A cadaveric study and case series. *Veterinary Anaesthesia and Analgesia*, ago. 2022.
- ŞEHIRLIOĞLU, S.; MORALAR, D. G. Comparison of the postoperative analgesic efficacy of pericapsular nerve group block (PENG) and anterior quadratus lumborum block in hip fracture surgery: A prospective randomized study. *Science Progress*, v. 108, n. 4, out. 2025.
- ROCHA ROMERO, A.; CARVAJAL VALDY, G.; LEMUS, A. J. Ultrasound-guided pericapsular nerve group (PENG) hip joint phenol neurolysis for palliative pain. *Canadian Journal of Anesthesia/Journal canadien d'anesthésie*, v. 66, n. 10, p. 1270–1271, 12 jul. 2019.

APOIO:

