

## OSTEOARTRITE (NÃO UNIÃO DE PROCESSO ANCÔNEO) EM CÃO – RELATO DE CASO

Victória Eduarda de Carvalho Horta<sup>1\*</sup>, Ana Luiza Dias Oliveira<sup>1</sup>, Jamilly Alves Cruz<sup>1</sup>, Joyce Rodrigues Marinho<sup>1</sup>, Lucas Gabriel Lara Silva<sup>1\*</sup>, Maria Eduarda Nogueira Alvarez<sup>1</sup>, Sarah Oliveira Rodrigues<sup>1</sup>, Beatriz Persici Maroneze<sup>2</sup>, Iara Pastor Martins Nogueira<sup>3</sup>

<sup>1</sup>Discente no Curso de Medicina Veterinária – Centro Universitário UNA – Belo Horizonte/MG – Brasil – \*Contato: [victoriachorta@gmail.com](mailto:victoriachorta@gmail.com)

<sup>2</sup>Médica Veterinária Especialista em Ortopedia – Pouso Alegre/RS – Brasil

<sup>3</sup>Docente do Curso de Medicina Veterinária – Centro Universitário de UNA – Belo Horizonte/MG – Brasil

### INTRODUÇÃO

A osteoartrite (OA), também conhecida como osteoartrose, é uma doença articular degenerativa crônica que afeta cães de todas as idades, embora seja mais prevalente em animais idosos e em raças predispostas. Caracterizada pela degradação progressiva da cartilagem articular, formação de osteófitos e inflamação dos tecidos circundantes, a OA resulta em dor, rigidez e limitação da mobilidade, comprometendo significativamente a qualidade de vida dos animais<sup>1</sup>.

Fatores etiológicos incluem o envelhecimento natural, predisposição genética, obesidade, traumas articulares e sobrecarga mecânica, com estudos indicando que até 20% dos cães adultos podem ser afetados<sup>2</sup>. O diagnóstico precoce é essencial para intervenções terapêuticas eficazes, que envolvem manejo multimodal, incluindo medicamentos anti-inflamatórios, suplementos nutricionais como glucosamina e condroitina, fisioterapia e, em casos avançados, intervenção cirúrgica, como osteotomia da ulna e a fixação do fragmento ósseo, visando restaurar a congruência articular e promover a consolidação óssea.<sup>3,4,5</sup>

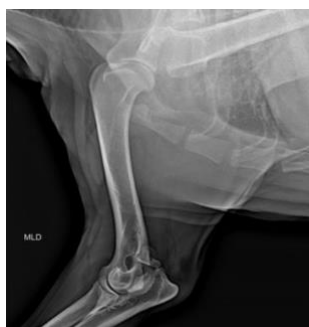Esta condição representa um desafio veterinário crescente, com impacto econômico substancial devido aos custos de tratamento e perda de produtividade em animais de trabalho<sup>2</sup>.

Este trabalho visa explorar os aspectos epidemiológicos, clínicos e terapêuticos da OA em cães, destacando a importância da prevenção e do manejo integrado para mitigar seus efeitos debilitantes.

### RELATO DE CASO E DISCUSSÃO

No dia 30 de maio de 2025, na Clínica Beatriz Maroneze Ortopedia Veterinária, localizada em Porto Alegre/RS, foi atendida uma cadela sem raça definida, de 4 anos de idade e 30 kg, chamada Pandora, apresentando claudicação no membro torácico direito. O animal não apoiava o membro há 20 dias, desde o início da lesão, ocorrida após brincar e correr.

Durante o exame físico, a cadela apresentou-se reativa, de difícil manipulação e com desconforto acentuado à movimentação e palpação da articulação afetada. O exame radiográfico realizado previamente revelou uma linha radiotransparente no processo ancôneo, com afastamento entre os fragmentos ósseos, enquanto as demais estruturas ósseas apresentavam-se dentro dos limites da normalidade radiográfica. Foram solicitados exames laboratoriais complementares e uma tomografia computadorizada, a qual revelou a presença de um fragmento ósseo na região articular do cotovelo, localizado no processo ancôneo, medindo aproximadamente 1,6 cm x 1,4 cm x 0,9 cm (comprimento x altura x largura). O achado tomográfico foi compatível com a formação de um osteófito no processo ancôneo, responsável pelos sinais clínicos observados (Fig. 1).

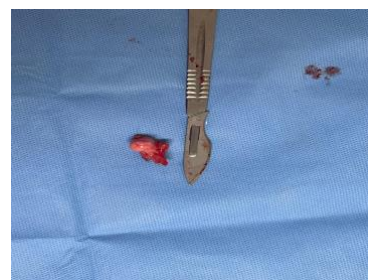

**Figura 1:** O raio-X apresentando linha radiotransparente no processo ancôneo, com afastamento entre os fragmentos ósseos (Fonte: Arquivo próprio).

O protocolo inicial de controle da dor consistiu na administração de pregabalina (3 mg/kg, VO a cada 12 horas) até o dia da cirurgia e Bite, um

spray educador que auxilia a evitar que o animal lamba ou manipule a área dolorida, visando possibilitar a realização dos exames complementares. No entanto, a cadela mantinha claudicação persistente, motivo pelo qual foi encaminhada para o procedimento cirúrgico.

A artrotomia, procedimento indicado para a remoção do processo ancôneo frouxo ou solto, foi realizada 64 dias após a consulta inicial. No bloco cirúrgico, a paciente recebeu oxigênio 100%, anestesia inalatória e bloqueio locorregional para promover analgesia do membro torácico utilizando-se propofol (4-6 mg/kg, IV) para indução, isoflurano para manutenção e bloqueio do plexo braquial com lidocaína (2 mg/kg) associada a bupivacaína (1 mg/kg). A cadela foi posicionada em decúbito lateral direito, realizando-se uma abordagem medial da articulação do cotovelo. Foi efetuada a exposição e incisão do músculo ancôneo e da cápsula articular, permitindo a visualização e remoção do fragmento ósseo com o auxílio de uma pinça. Em seguida, procedeu-se à sutura da cápsula articular e do músculo ancôneo em uma única camada, visando o fechamento anatômico da articulação (Fig. 2).

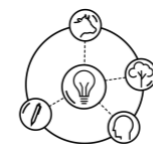


**Figura 2:** Remoção do processo ancôneo frouxo (Fonte: Arquivo próprio).

No pós-operatório imediato, foi realizada uma bandagem de Robert Jones modificada com gaze, algodão ortopédico e Vetrap, com o objetivo de evitar a formação de seroma subcutâneo. Na clínica, após a cirurgia, foram administrados metadona (0,3 mg/kg, SC), dipirona (25 mg/kg IV), amoxicilina (20 mg/kg IV) e meloxicam (0,1 mg/kg, SC) para controle da dor, inflamação e prevenção de infecção. No dia seguinte, a paciente recebeu alta médica, sendo prescritos fármacos para administração domiciliar. Por se tratar de uma cadela com histórico de gastrite sensível, foi necessário o acompanhamento de um médico-veterinário em domicílio para a aplicação de medicamentos por via subcutânea, incluindo tramadol (3-5 mg/kg, SC), dipirona (25 mg/kg, SC), além de amoxicilina com clavulanato por 7 dias (12,5-20, mg/kg, VO) e meloxicam (0,1 mg/kg, VO por 4 dias).

No período imediato após a cirurgia, observou-se que a paciente apoiava o membro, embora ainda apresentasse discreto desconforto. Uma semana após o procedimento, observou-se bom apoio do membro torácico afetado. Quinze dias após a cirurgia, foi realizada a retirada dos pontos, momento em que a cadela não apresentava mais dor nem desconforto. No período pós-operatório, a paciente permaneceu utilizando roupa cirúrgica para proteção da ferida, e a higienização diária dos pontos foi realizada com solução fisiológica 0,9%, visando prevenir infecções e promover uma cicatrização adequada. Não houve necessidade de fisioterapia, sendo indicada apenas a restrição de espaço por 30 dias. Após esse período, recomendou-se a liberação gradativa do espaço, a fim de evitar o risco de luxação do cotovelo e garantir uma recuperação segura da articulação.

A osteoartrite é uma enfermidade articular degenerativa e progressiva, caracterizada pela deterioração da cartilagem, remodelação óssea, sinovite e dor crônica, podendo ser secundária a alterações articulares como a displasia de cotovelo e o processo ancôneo não unido<sup>6,7</sup>. Em cães jovens de raças médias e grandes, essas alterações são comuns e frequentemente



## XVI Colóquio Técnico Científico de Saúde Única, Ciências Agrárias e Meio Ambiente

resultam em instabilidade articular e, conseqüentemente, no desenvolvimento precoce de AO<sup>6</sup>.

O protocolo de diagnóstico, neste caso, evoluiu para a Tomografia Computadorizada (TC)<sup>7</sup>. Diferentemente da radiografia, que é o método inicial, a TC oferece uma visualização tridimensional que foi decisiva para confirmar o fragmento solto, determinar o grau da Doença Articular Degenerativa (DAD) e avaliar a incongruência articular, fornecendo a base para o planejamento cirúrgico<sup>7,8</sup>.

No caso relatado, a paciente apresentava um processo ancôneo solto, condição que leva à incongruência articular e inflamação local, culminando em degeneração da cartilagem e dor ao movimento<sup>8,9</sup>. Diante do diagnóstico e considerando que se tratava de um animal adulto com OA já instalada, a conduta terapêutica escolhida foi a artrotomia, abordagem recomendada nessa faixa etária devido à baixa taxa de consolidação óssea quando se tenta a fixação do fragmento em cães adultos<sup>10</sup>. O objetivo do procedimento é proporcionar alívio rápido da dor, removendo a estrutura instável responsável pela inflamação persistente, promovendo assim melhora funcional<sup>10</sup>.

Durante o período pós-operatório, o manejo analgésico e anti-inflamatório adequado foi essencial e foi meticulosamente elaborado sob o conceito de analgesia multimodal, aproveitando os efeitos sinérgicos de diferentes classes farmacológicas. A combinação de anti-inflamatórios não esteroidais (meloxicam) e opioides (tramadol e metadona) assegurou controle efetivo da dor inflamatória e nociceptiva<sup>9</sup>. Este adjuvante é de grande valia em quadros ortopédicos, pois atua especificamente na componente neuropática da dor e na hiperexcitabilidade central, elementos que frequentemente persistem após lesões articulares crônicas. Este protocolo favoreceu a recuperação inicial e preveniu o desconforto, permitindo apoio precoce do membro operado. A recuperação clínica observada, com melhora do apoio do membro após uma semana e ausência de dor aos 15 dias, indica uma boa resposta cirúrgica e controle inflamatório eficiente<sup>8,10</sup>. A ausência de fisioterapia não comprometeu o resultado, provavelmente devido à estabilidade alcançada após a remoção do fragmento e à restrição de espaço mantida durante 30 dias, o que evitou sobrecarga articular e possíveis luxações. Apesar do sucesso cirúrgico, é importante ressaltar que, mesmo com a correção da causa primária, a osteoartrite é uma condição irreversível e tende a progredir com o tempo. Dessa forma, o acompanhamento clínico periódico e o controle do peso corporal são medidas fundamentais para retardar a evolução da doença e preservar a função articular. A prescrição de condroprotetores e o monitoramento radiográfico também são recomendados, especialmente em pacientes com histórico de displasia ou lesões articulares prévias<sup>8,10</sup>.

O caso apresentado reforça a importância do diagnóstico precoce e do tratamento cirúrgico adequado nas afecções articulares do cotovelo, uma vez que a demora na intervenção pode resultar em degeneração articular acentuada e perda funcional irreversível. Além disso, destaca-se o papel essencial do manejo pós-operatório multidisciplinar, envolvendo analgesia, controle inflamatório e reavaliações periódicas para o sucesso terapêutico e prevenção da progressão da degeneração<sup>10,12</sup>.

### CONSIDERAÇÕES FINAIS

O caso demonstra a importância do diagnóstico precoce e da intervenção cirúrgica adequada nas afecções articulares, como o processo ancôneo não unido, uma das principais causas de osteoartrite em cães. A utilização de exames de imagem, foi essencial para a identificação precisa da lesão e o adequado planejamento cirúrgico, resultando em uma recuperação satisfatória após a artrotomia para remoção do fragmento ósseo.

O manejo pós-operatório, baseado na analgesia multimodal e no controle inflamatório, foi determinante para o sucesso terapêutico, proporcionando conforto, retorno funcional do membro e prevenção de complicações. Ainda assim, destaca-se que a osteoartrite é uma condição degenerativa e progressiva, exigindo acompanhamento contínuo.

Por fim, o caso reforça a relevância da integração entre diagnóstico por imagem, técnica cirúrgica adequada e manejo clínico individualizado, além de ressaltar a necessidade de estudos voltados à prevenção e ao tratamento das doenças articulares em cães, visando sempre à manutenção da qualidade de vida dos pacientes.

### REFERÊNCIAS BIBLIOGRÁFICAS

1. ANDERSON, K. L. et al. Prevalência, duração e fatores de risco para osteoartrite apendicular em uma população canina do Reino Unido sob cuidados veterinários primários. *Relatórios Científicos*, v. 8, n. 1, p. 5641, 2018.
2. JOHNSTON, S. A. Osteoartrose. *Anatomia, fisiologia e patobiologia articular. Clínicas Veterinárias da América do Norte: Prática de Pequenos Animais*, v. 27, n. 4, p. 699-723, 1997.
3. MARCELINO-LITTLE, D. J.; LEVINE, D. Exame ortopédico e ferramentas de diagnóstico. In: *Reabilitação Canina e Fisioterapia*. 2. ed. Elsevier, 2015. p. 123-145.
4. SANDERSON, R. O. et al. Revisão sistemática do manejo da osteoartrite canina. *Registro Veterinário*, v. 164, n. 14, p. 418-424, 2009.
5. WILLIS, A. M.; WILLIS, A. L. Osteoartrite em cães: uma revisão dos tratamentos atuais e perspectivas futuras. *Medicina Veterinária: Pesquisa e Relatórios*, v. 9, p. 1-10, 2018.
6. SPADIN, J. G.; SILVA, R. L. E. Métodos por imagem para diagnóstico de displasia de cotovelo em cães. *Tekhné e Logos, Botucatu*, v. 13, n. 1, p. 7-10, 2022.
7. SENDYK-GRUNKRAUT, A. et al. Avaliação morfológica e morfométrica da articulação umerorradioulnar em cães através de exames radiográficos e por tomografia computadorizada. *Pesquisa Veterinária Brasileira*, Rio de Janeiro, v. 37, n. 2, p. 160-170, 2017.
8. SANTOS, K. A. Uso de células-tronco e fatores de crescimento em cães com doença articular degenerativa no cotovelo. 2023. 32 f. Trabalho de Conclusão de Curso (Graduação em Medicina Veterinária) – Universidade Federal de Santa Catarina, Curitiba, 2023.
9. MAGDANELO, E. L. L. H. B.; RODRÍGUEZ, N. C. Revisão de literatura: uso de gabapentina e pregabalina em cães e gatos na dor aguda e crônica. *Veterinária e Zootecnia, Botucatu*, v. 30, p. 1-10, 2023.
10. FOSSUM, T. W. *Cirurgia de pequenos animais*. 5. Ed. Rio de Janeiro: Elsevier, 2021.
11. YAMADA, E. F. et al. Efeito dos exercícios de fortalecimento, de marcha e de equilíbrio no tratamento de osteoartrite de joelho. *Revista Brasileira de Ciência e Movimento, Brasília*, v. 26, n. 3, p. 5-13, 2018.
12. PACCA, D. M. et al. Prevalência de dor articular e osteoartrite na população obesa brasileira. *ABCD – Arquivos Brasileiros de Cirurgia Digestiva, São Paulo*, v. 31, n. 1, e1344, 2018.

APOIO:

