

DIAGNÓSTICO DIFERENCIAL DE HIDROCEFALIA EM FILHOTE DE SHIH TZU

Hellen Vaz de Melo^{1*}, Karen Giovana de Carvalho¹, Victória Cristina de Assis Caillaux¹, Sara Shalom Silva¹, Daniel Henrique Rodrigues de Oliveira¹, Luanna Melo², Iara Pastor Martins Nogueira³.

¹ Discente no Curso de Medicina Veterinária – Centro Universitário UNA Betim – Betim/MG – Brasil – *Contato: hellenvaz_@outlook.com

² Médica Veterinária - Clínica Melos Vet

³ Docente do Curso de Medicina Veterinária – Centro Universitário UNA Betim – Betim/MG – Brasil

INTRODUÇÃO

A hidrocefalia (HC) e a lissencefalia (LE) são malformações congênitas do Sistema Nervoso Central (SNC) em cães, frequentemente diagnosticadas com precisão pela Ressonância Magnética¹. A HC, mais comum em raças toy e braquicefálicas (Shih Tzu, Maltês, Chihuahua), é o acúmulo de líquido cefalorraquídeo (LCR) que causa dilatação ventricular e compressão cerebral, manifestando-se por aumento da caixa craniana, convulsões, ataxia e alterações comportamentais². Em contraste, a LE é uma malformação cortical rara, definida pela superfície cerebral lisa e espessa (Agyria/Pachygyria) por falha na migração neuronal³, cujos sinais de início precoce incluem crises convulsivas do tipo cluster, cegueira central e estrabismo ventromedial, podendo ocorrer concomitantemente com hidrocefalia interna e cistos^{1,2}. Em resumo, o caso reflete a importância de um diagnóstico precoce e de uma avaliação criteriosa do sistema nervoso central em animais jovens com sinais neurológicos. Apesar das limitações terapêuticas, a compreensão dessas patologias contribui para um manejo mais humanizado e consciente, priorizando o bem-estar do paciente.

RELATO DE CASO E DISCUSSÃO

Nick, filhote macho da raça Shih Tzu com quatro meses, foi levado à clínica em 28/01/2025 devido a crises convulsivas recorrentes, a primeira registrada um mês antes. O paciente apresentava febre, cianose, desidratação, intensa hipersalivação e necessitava de oxigenoterapia. Observou-se extravasamento de retina no olho esquerdo, com perda de visão, e suspeita de aumento da pressão intracraniana. O animal fazia uso de fenobarbital, que não havia sido administrado no dia.

Em 03/03/2025, retornou com piora, apresentando estrabismo, distúrbios corticais-comportamentais (agitação extrema e convulsões), déficit proprioceptivo, redução ou ausência da resposta ao teste de ameaça, sensibilidade nasal diminuída e piora do olho esquerdo, que precisou ser removido. Após a cirurgia, houve melhora, mas as manifestações neurológicas posteriormente pioraram.

Foi sugerida ressonância magnética para investigar hidrocefalia ou lissencefalia, condições que poderiam justificar os sinais observados. O exame não foi realizado a tempo, e o paciente evoluiu para óbito.



Figura 1 e 2: Paciente Nick no início dos sinais neurológicos (Fonte: Arquivo próprio)

Consideramos que trata-se de um quadro clínico complexo e provavelmente congênito, com prognóstico reservado a desfavorável. Mesmo com tratamento de suporte, como controle das convulsões, hidratação e cuidados intensivos, as sequelas neurológicas tendem a ser permanentes, devido às alterações estruturais do cérebro. Em casos assim, o foco principal do tratamento deve ser garantir conforto ao animal e evitar sofrimento, avaliando criteriosamente as possibilidades de qualidade de vida.

Foram realizados diversos exames laboratoriais com o objetivo de investigar possíveis causas sistêmicas das manifestações neurológicas observadas, compatíveis com hidrocefalia ou lissencefalia. O hemograma revelou RDW (Red Cell Distribution Width — amplitude de distribuição dos glóbulos vermelhos) discretamente aumentado (16,9%), leucocitose (25.000/mm³) e eosinofilia leve (1.750/mm³; 7%), achados sugestivos de resposta inflamatória leve, possivelmente associada à idade jovem do animal ou a parasitismo. A pesquisa de hematozoários foi negativa, afastando infecção ativa por *Ehrlichia spp.*, *Babesia spp.* ou *Anaplasma spp.*, e as dosagens de proteínas totais, cálcio, creatinina, fosfatase alcalina e ureia permaneceram dentro dos valores de referência, indicando função hepática e renal preservadas.

A glicemia apresentou discreta hipoglicemia (56 mg/dL), que pode estar relacionada à imaturidade metabólica comum em filhotes, mas sem associação direta com o quadro neurológico crônico. A concentração sérica de fenobarbital encontrava-se dentro da faixa terapêutica, descartando intoxicação ou falha medicamentosa.

De forma geral, os resultados laboratoriais apontaram apenas alterações hematológicas leves, sem evidências de infecções sistêmicas, distúrbios metabólicos ou falhas orgânicas que justificassem os sinais neurológicos observados. Assim, reforçou-se a hipótese de uma afecção neurológica congênita, como hidrocefalia ou lissencefalia. Contudo, o diagnóstico definitivo dependeu de exames de imagem avançados (ultrassonografia transfontanelar, tomografia ou ressonância magnética). Infelizmente, o paciente veio a óbito antes da realização desses procedimentos.

CONSIDERAÇÕES FINAIS

O caso clínico de Nick evidencia a complexidade dos distúrbios neurológicos em pequenos animais e reforça a importância de uma abordagem diagnóstica abrangente diante de sinais como convulsões, déficits motores e proprioceptivos, alterações visuais e manifestações compatíveis com hipertensão intracraniana. A combinação desses achados, somada ao histórico de vacinação recente e à suspensão de fenobarbital, sugere um processo neurológico agudo de origem multifatorial, com suspeita de hidrocefalia ou lissencefalia e prognóstico reservado.

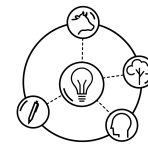
Os sintomas de Nick - convulsões, alterações visuais, comportamentais e déficits neurológicos - são compatíveis com hidrocefalia congênita ou adquirida. A hipertensão intracraniana pode causar danos visuais e neurológicos, e o tratamento com derivação ventrículo-peritoneal (VPS) pode trazer melhora, apesar dos riscos.

Ressalta-se a necessidade de diagnóstico precoce com auxílio de exames de imagem, como tomografia computadorizada e ressonância magnética, para melhor direcionar a conduta terapêutica. O tratamento individualizado, incluindo o controle rigoroso das convulsões, o manejo da pressão intracraniana e, em casos indicados, a implantação de sistemas de derivação ventrículo-peritoneal, pode oferecer melhora significativa na qualidade de vida e na sobrevida dos pacientes afetados.

Este caso chama atenção para a importância do acompanhamento contínuo e interdisciplinar, para o monitoramento das possíveis complicações e a adaptação das estratégias terapêuticas conforme a evolução clínica.

Futuras pesquisas devem explorar a relação entre eventos vacinais, suspensão abrupta de anticonvulsivantes e a eclosão de distúrbios neurológicos agudos permitindo novas abordagens cirúrgicas e farmacológicas para o controle da hipertensão intracraniana, bem como sobre biomarcadores diagnósticos capazes de diferenciar precocemente hidrocefalia de outras encefalopatias congênitas ou adquiridas, também seriam de grande relevância para a prática clínica.

Em síntese, o caso de Nick contribui para o entendimento das manifestações clínicas e dos desafios diagnósticos associados às doenças



neuroológicas em pequenos animais, reforçando a importância de futuras pesquisas na área neurológica veterinária.

REFERÊNCIAS BIBLIOGRÁFICAS

1. CREMA, Matheus Gabriel. Lisencefalia, hidrocefalia e cisto quadrigeminal concomitantes em um cão: revisão de literatura e relato de caso. 2024. 18 p. Trabalho de Conclusão de Residência (área de Radiologia Veterinária) – Faculdade de Medicina Veterinária e Zootecnia, Universidade Estadual Paulista “Júlio de Mesquita Filho”, Botucatu, 2024.
2. SILVA, Samyla de Almeida et al. Hidrocefalia congênita em cão – relato de dois casos. Enciclopédia Biosfera, Goiânia, v. 13, n. 24, p. 580–586, dez. 2016.
3. RODRÍGUEZ-SÁNCHEZ, Diego Noé et al. Lissencephaly in Shih Tzu dogs. *Acta Veterinária Scandinavica*, [S.l.], v. 62, n. 32, p. 1-9, 2020. Disponível em: <https://doi.org/10.1186/s13028-020-00528-0>. Acesso em: 14 out. 2025.
4. BALAMINUT, L. F.; PIRES, A. C. M.; TRONCARELLI, M. Z. Hidrocefalia congênita canina seguida de hiperadrenocorticismo iatrogênico: revisão de literatura e relato de caso. *Veterinária e Zootecnia*, v. 24, n. 4, p. 639-649, dez. 2017.
5. WISNER, Erik; ZWINGENBERGER, Allison. Ventricular system and hydrocephalus. In: —. *Atlas of small animal CT and MRI*. 1. ed. Hoboken, NJ: Wiley-Blackwell, 2015. p. 153-161. ISBN 978-1-118-44617-
6. MAI, W. Diagnostic MRI in Dogs and Cats. Boca Raton: CRC Press, 2018.
7. DEWEY, C. W. Cirurgia da coluna cervical, p. 1467-1502. In: FOSSUM, T. W. (Ed), Cirurgia de Pequenos Animais. 4. ed. Rio de Janeiro: Elsevier, 2014.
8. BIBLIOTECA VIRTUAL EM MEDICINA VETERINÁRIA E ZOOTECNIA. Faculdade de Medicina Veterinária e Zootecnia da USP. Av. Prof. Dr. Orlando Marques de Paiva, 87, 05508-270, São Paulo/SP, Brasil. Disponível em: <https://www.bvvet.fmvz.usp.br>. Acesso em: 14 out. 2025.
9. CHAVES, Rafael Oliveira; COPAT, Bruna; FABRETTI, Andrei Kelliton; FERANTI, João Pedro Scussel; OLIVEIRA, Marília Teresa de; ELIAS, Bruno Cesar; GOMES, Lucas Alcício; MAZZANTI, Alexandre. Hidrocefalia congênita em cães. *Acta Scientiae Veterinariae*, v. 43, supl. 1, p. 106, 2015. Disponível em: <https://www.bvs-vet.org.br/vetindex/periodicos/acta-scientiae-veterinariae/43-%282015%29-supl/hidrocefalia-congenita-em-caes/>. Acesso em: 14 out. 2025.
10. NELSON, R. W.; COUTO, C. G. Medicina Interna de Pequenos Animais. 6ª ed. Rio de Janeiro: Elsevier, 2020.

APOIO:

