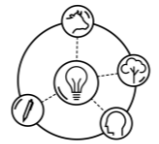

XVI Colóquio Técnico Científico de Saúde Única, Ciências Agrárias e Meio Ambiente



Sporothrix brasiliensis: UMA ABORDAGEM INTEGRADA ENTRE A SAÚDE, HUMANA E AMBIENTAL

Maria Cecília Borges Marra^{1*}, Juliana Baêta Vaz de Melo¹, Laísa Oliveira Mota¹, Lourena Stephanie Silva Soares¹,
Maria Eduarda Moreira de Castro¹, Yasmin Yara da Silva Vieira¹, Maria da Gloria Quintão e Silva²

¹Discente no Curso de Medicina Veterinária – Centro Universitário de Belo Horizonte - UniBH – Belo Horizonte/MG – Brasil

*Contato: (mariaceciliaborges124@gmail.com)

² Docente no Curso de Medicina Veterinária – Centro Universitário de Belo Horizonte - UniBH – Belo Horizonte/MG – Brasil

INTRODUÇÃO

A esporotricose é uma micose de evolução subaguda ou crônica, majoritariamente causada pela inoculação traumática do fungo dimórfico e saprófita *Sporothrix schenckii*, com destaque para a maior prevalência de *Sporothrix brasiliensis* no Brasil. Historicamente, a infecção era conhecida como “doença do jardineiro”, pois ocorria principalmente após o contato com espinhos e materiais vegetais contaminados. Esta enfermidade tem um espectro de hospedeiros que abrange humanos e diversas espécies animais, incluindo equinos, camelídeos, bovinos, suínos e, notavelmente, felinos domésticos¹.

Este trabalho tem como objetivo discutir a importância da conscientização pública e explorar a relevância do conceito de Saúde Única na abordagem da esporotricose.

METODOLOGIA

O presente trabalho, foi elaborado com base em uma abordagem qualitativa, sustentada na análise de material bibliográfico e documental.

Para a construção do conteúdo, foram consultados artigos científicos obtidos por meio da plataforma Regional da BVS, bem como relatórios técnicos elaborados por instituições e organizações ambientais de reconhecida credibilidade. A seleção das fontes priorizou materiais atualizados e relevantes ao tema da esporotricose, abrangendo aspectos epidemiológicos, clínicos, sociais e ambientais. As buscas foram realizadas a partir de palavras-chave: esporotricose, *Sporothrix brasiliensis*, *Sporothrix* sp, saúde única, população, felídeos, zoonose.

RESUMO DE TEMA

Os fungos do gênero *Sporothrix* sp apresentam dimorfismo térmico: na temperatura ambiente (25 a 30°C), manifestam-se na forma micelial como é mostrado na figura 1, com um corpo composto por hifas (filamentos); já na temperatura corpórea (37°C), assumem a morfologia de levedura como mostrado na figura 2, que permite sua disseminação para os sistemas linfático e cutâneo. Seu desenvolvimento é favorecido por condições de alta umidade, materiais orgânicos em decomposição e climas tropicais e subtropicais. Adicionalmente, seus esporos podem ser transportados por via aérea¹.

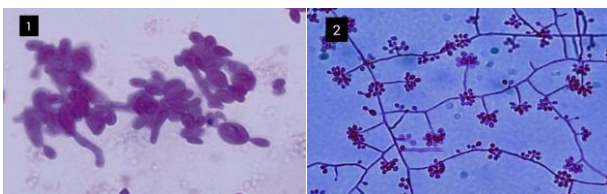


Figura 1: Aspecto macroscópico do *Sporothrix schenckii* na forma de micélio. “Fonte: lume.ufrj.br”

Figura 2: Aspecto macroscópico do *Sporothrix schenckii* na forma de levedura. “Fonte: fiocruz.br”

Os fungos do gênero *Sporothrix* não possuem a capacidade de transpassar a pele íntegra. Nesse sentido, a transmissão da esporotricose, tanto entre animais quanto de animais para humanos (zoonose), ocorre principalmente por meio de arranhaduras ou mordeduras. A infecção se estabelece pela inoculação do agente em camadas mais profundas do tecido cutâneo, momento em que o fungo passa para a forma de levedura. A partir do local de inoculação, a infecção pode evoluir para lesões nodulares que

ulceram centralmente, com drenagem de exsudato purulento ou castanho-avermelhado, e também pode se disseminar de forma sistêmica por vias hematogênica ou linfática, atingindo órgãos como olhos, trato gastrointestinal e sistema nervoso central, sendo uma doença que evolui de forma lenta e progressiva^{1,2}.

Nos gatos, as lesões costumam ser múltiplas, com crostas e secreção purulenta, especialmente na cabeça, orelhas, patas e cauda como mostrado na figura 3. Devido ao hábito felino de coçar e lambe as feridas, o fungo pode se disseminar facilmente para outras áreas do corpo, favorecendo a transmissão para humanos³.

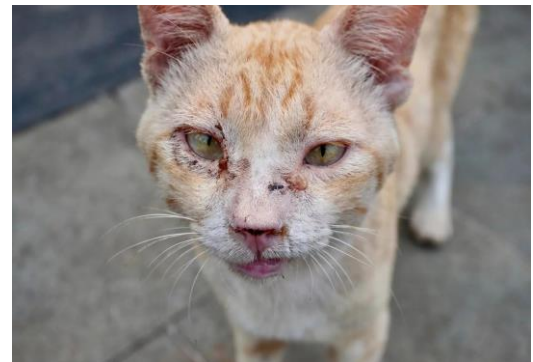


Figura 3: Felino com lesões cutâneas na face, características da esporotricose. “Fonte: <https://www.goldlabvet.com>”

O diagnóstico da esporotricose é feito, principalmente, por meio de exames laboratoriais, como a cultura fúngica, que permite o isolamento dos fungos. A amostra é obtida a partir de secreções, fragmentos de pele ou exsudato das lesões, e cultivada em meio de Sabouraud a 25°C. O crescimento do fungo e sua posterior identificação confirmam o diagnóstico. O exame clínico pode levantar suspeita, mas é o diagnóstico laboratorial que confirma o agente causador^{4,5}.

Já o tratamento baseia-se no uso de antifúngicos sistêmicos, sendo o itraconazol o fármaco de escolha, por sua boa eficácia e segurança. Em casos mais graves, disseminados ou em pacientes imunossuprimidos, pode ser necessário o uso de anfotericina B, um antibiótico antifúngico. Deve-se manter o tratamento até a cura clínica completa, geralmente por 3 a 6 meses após o desaparecimento das lesões. Além dos medicamentos, é importante o manejo correto dos animais infectados, o uso de luvas durante o manuseio e o descarte adequado de materiais contaminados, para evitar a transmissão^{4,5}.

As ações de prevenção e controle da esporotricose em animais, dependem dos diagnósticos clínico e laboratorial precisos, do correto tratamento incluindo o tempo necessário e das orientações prescritas pelo médico veterinário. Na suspeita de infecção humana, a pessoa deve ser encaminhada aos serviços médicos de saúde e os trabalhadores que lidam com jardins e terra devem usar luvas e até máscara, e procurar a assistência médica caso apareçam feridas na pele. Até o presente, não existem vacinas contra a esporotricose tanto para animais quanto para os seres humanos.

Os animais em tratamento devem ficar isolados em local seguro, mantendo o ambiente sempre limpo e desinfetado. Para execução de todas as tarefas de lidar com animais doentes e seu ambiente, deve-se usar luvas e máscaras. As feridas dos animais não deverão ser cobertas com curativos e eles não poderão tomar banho. Essas espécies infectadas nunca devem ser abandonadas e caso venham a

morrer deverão ser cremados e jamais enterrados. Nesse caso, a castração de felinos saudáveis evita que estes saiam de casa e venham a se infectar⁶.

Em humanos, a ocorrência desta infecção frequentemente está associada à exposição ocupacional, sendo mais comum em indivíduos que atuam em ambientes rurais ou que mantêm contato diário com gatos domésticos^{1,2}. Nestes hospedeiros, frequentemente as lesões se desenvolvem sob a forma cutâneo-linfática, que inicia como um pequeno nódulo avermelhado no local de inoculação geralmente em mãos, braços ou rosto e evolui para úlceras dolorosas como mostrado na figura 4, podendo seguir o trajeto dos vasos linfáticos. As lesões têm aspecto granulomatoso e podem persistir por semanas ou meses se não tratadas. Essas manifestações clínicas são importantes para o diagnóstico, pois diferem de outras doenças de pele pela associação com gatos infectados e pelo caráter ulcerativo e de difícil cicatrização³.

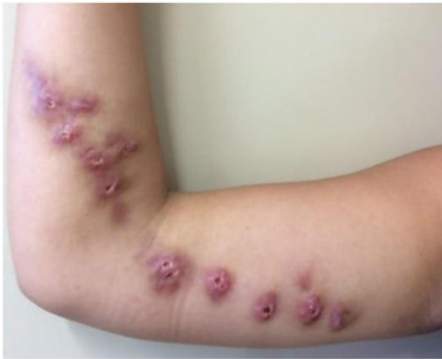

Figura 4: Nódulos avermelhados evoluindo para ulceração em um braço. “Fonte: uol.com.br”

Como zoonose, a esporotricose tem grande relevância para a saúde pública, porque o aumento dos casos em humanos e animais, principalmente em áreas urbanas, revela um cenário epidêmico associado à disseminação de *Sporothrix brasiliensis*. Essa espécie apresenta maior virulência e potencial de transmissão do que outras do mesmo gênero, tornando-se um desafio para o controle sanitário. Profissionais como médicos veterinários, tratadores e tutores de gatos estão entre os grupos de maior risco, reforçando a necessidade de medidas preventivas e do manejo adequado dos animais infectados. Além do impacto clínico, a esporotricose representa um problema socioambiental e econômico, pois exige diagnóstico laboratorial específico, tratamento antifúngico prolongado e ações conjuntas entre a saúde humana, animal e ambiental, o chamado conceito “Uma Saúde” (One Health). A falta de notificação obrigatória em muitos municípios ainda dificulta a vigilância epidemiológica e o controle efetivo da doença. Portanto, o enfrentamento da esporotricose requer educação sanitária, conscientização dos tutores, além de políticas públicas integradas^{6,7}.

CONSIDERAÇÕES FINAIS

Saúde Única é a interconexão entre a saúde humana, animal e ambiental. Nesse contexto, a atuação do médico veterinário é essencial, pois ele desempenha papel estratégico na vigilância epidemiológica, prevenção, diagnóstico e controle das doenças que afetam tanto os animais quanto os humanos, como a esporotricose.⁸ A integração efetiva do médico veterinário com a comunidade e demais profissionais da saúde fortalece as ações educativas, melhora a detecção precoce de surtos e promove práticas seguras de manejo animal e ambiental⁸.

REFERÊNCIAS BIBLIOGRÁFICAS

1. REIS, A. C. **Revisão de literatura: esporotricose felina.** Revista de Educação Continuada em Medicina Veterinária e Zootecnia do CRMV-SP, São Paulo, v. 15, n. 1, p. 16–23, 2017. Acesso em: 15 out. 2025.
2. FIOCRUZ AMAZÔNIA. Fiocruz Amazônia faz mapeamento espacial da esporotricose animal e humana.

Notícia, [Manaus], 17 abr. 2023. Disponível em: <https://fiocruz.br/noticia/2023/04/fiocruz-amazonia-faz-mapeamento-espacial-da-esporotricose-animal-e-humana>. Acesso em: 15 out. 2025.

3. SCHUBACH, A. O. et al. **Guideline for the management of feline sporotrichosis caused by *Sporothrix brasiliensis*.** Revista Brasileira de Alergia Veterinária, 2025. Disponível em: <https://alergoveterinaria.com.br/wp-content/uploads/2025/02/Esporotricose-Guidelines.pdf>. Acesso em: 16 out. 2025.
4. GREMIÃO, I. D. F. et al. **Guideline for the management of feline sporotrichosis caused by *Sporothrix brasiliensis* and literature revision.** Brazilian Journal of Microbiology, v. 52, n. 1, p. 1–13, 2021.
5. OROFINO-COSTA, R.; MACEDO, P. M. de; RODRIGUES, A. M.; BERNARDES-ENGEMANN, A. R. et al. **Sporotrichosis: an update on epidemiology, etiopathogenesis, laboratory and clinical therapeutics.** Anais Brasileiros de Dermatologia, v. 92, n. 5, p. 606–620, 2017.
6. SÃO PAULO. **Esporotricose – Série Zoonoses (2021).** Publicação técnica do Conselho Regional de Medicina Veterinária do Estado de São Paulo. São Paulo, 2021. Acesso em: 16 out. 2025.
7. SCHECHTMAN, R. C. et al. **Sporotrichosis: hyperendemic by zoonotic transmission, with atypical presentations, hypersensitivity reactions and greater severity.** Anais Brasileiros de Dermatologia, Rio de Janeiro, v. 97, p. 1–13, 2022. Acesso em: 16 out. 2025.
8. Conselho Regional de Medicina Veterinária do Estado do Espírito Santo (CRMV-ES). **Saúde da família: a importância dos médicos-veterinários na promoção da Saúde Única.** Vitória: CRMV-ES, 2023. Disponível em: <https://www.crmves.org.br/saude-da-familia-a-importancia-dos-medicos-veterinarios-na-promocao-da-saude-unica>. Acesso em: 16 out. 2025.