

SEMIOLOGIA DA AUSCULTAÇÃO DO SISTEMA RESPIRATÓRIO EM EQUINOS

Ana Luiza Torquette Gomes¹, Bruno Bezerra Carvalho¹, Érica Nunes dos Santos^{1*}, Samuel Gonzaga Oliveira¹, William Martins Rodrigues do Nascimento¹ e Raphael Soares de Barros Ramos Oliveira²

¹Discente no Curso de Medicina Veterinária – Faculdade Presidente Antônio Carlos - Unipac – Uberlândia/MG – Brasil – *Contato: ericannunes00@gmail.com

²Docente do Curso de Medicina Veterinária – Faculdade Presidente Antônio Carlos - Unipac – Uberlândia/MG – Brasil

INTRODUÇÃO

O sistema respiratório é responsável por funções vitais no organismo animal, sendo a principal delas a hematose — processo de troca gasosa que ocorre nos alvéolos pulmonares, onde o sangue é oxigenado e o gás carbônico é eliminado. Além dessa função essencial, o sistema respiratório participa da manutenção do equilíbrio ácido-base, da termorregulação, da fonação e do metabolismo de diversas substâncias, como serotonina, prostaglandinas e angiotensina¹.

Esse sistema é constituído por vias aéreas anteriores — narinas, seios paranasais, faringe, laringe e traqueia — e vias aéreas posteriores — brônquios, bronquíolos e alvéolos — responsáveis pela condução do ar e pela realização das trocas gasosas². O ar inspirado percorre as estruturas condutoras até atingir os pulmões, onde os brônquios se ramificam em bronquíolos que terminam nos alvéolos, locais de difusão de oxigênio e dióxido de carbono. A unidade funcional pulmonar, o ácino, é composta pelos bronquíolos respiratórios, ductos alveolares e alvéolos, essenciais para a eficiência do processo de hematose e manutenção da homeostase respiratória³ (Fig. 1).

O sistema respiratório dispõe de eficientes mecanismos de defesa, como o sistema mucociliar, os macrófagos alveolares e os anticorpos das classes IgA e IgG, que atuam na proteção contra microrganismos e partículas inaladas. Esses mecanismos podem ser comprometidos por fatores endógenos e exógenos, como poluição, poeira, agentes químicos, infecções, desnutrição e imunossupressores, favorecendo o surgimento de enfermidades respiratórias⁴.

Diante disso, realiza-se o exame semiológico, que envolve a anamnese, seguida das etapas de inspeção, palpação, percussão, ausculta e olfação⁵. Assim, o presente trabalho tem como objetivo compreender e interpretar corretamente os ruídos respiratórios, a partir do conhecimento sobre a produção e a transmissão dos sons no trato respiratório, bem como dos fatores que modificam o padrão normal desses ruídos observados durante a ausculta pulmonar.

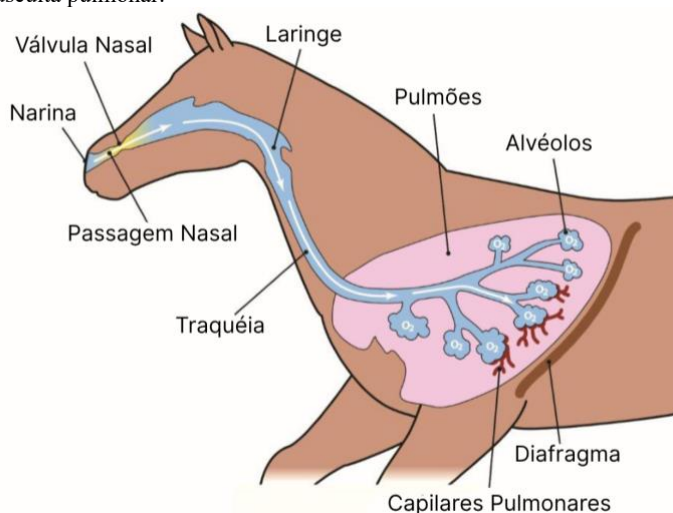


Figura 1: Anatomia do Sistema Respiratório de Equinos (Fonte: BEZERRA, Helen. Hemiplegia Laríngea em Equinos - Etiologia e Tratamento. 2022.)

METODOLOGIA

O presente resumo baseou-se em uma revisão bibliográfica, utilizando obras literárias consagradas da Medicina Veterinária, tais como Feitosa (2020), Gonçalves (2014), König & Liebich (2021) e Dyce, Sack & Wensing (2018), referências amplamente reconhecidas no estudo da semiologia e anatomia de grandes animais.

A pesquisa para obtenção desses materiais foi realizada por meio das palavras-chave: semiologia de grandes animais, semiotécnica da

auscultação do sistema respiratório de equinos e anatomia do sistema respiratório de grandes animais.

Foram selecionadas fontes atuais, publicadas entre 2014 e 2022, consideradas relevantes para embasar a discussão teórica, priorizando conteúdos com respaldo científico e aplicabilidade à temática proposta.

RESUMO DE TEMA

O exame semiológico do sistema respiratório deve ser realizado de forma sistemática, iniciando-se pela anamnese, que fornece informações essenciais sobre o histórico do animal, a evolução dos sinais clínicos e possíveis tratamentos anteriores, permitindo ao clínico direcionar a investigação diagnóstica⁷. Em seguida, realiza-se a inspeção, etapa na qual o animal é observado como um todo, avaliando-se a frequência e o tipo dos movimentos respiratórios — que variam de 8 a 16 batimentos por minutos em equinos — bem como a presença de dispnéia, corrimento nasal, tosse, alterações nas narinas e assimetrias torácicas⁹.

A palpação é empregada para identificar alterações de volume, dor ou vibrações anormais frêmitos, que podem indicar acúmulo de líquidos ou alterações inflamatórias nas vias respiratórias⁵. Já a percussão consiste na produção de sons pela vibração dos tecidos, permitindo diferenciar áreas normais som claro de regiões patológicas sons maciços ou metálicos, o que auxilia na localização de processos como pneumonias, enfisema ou derrames pleurais⁵.

Por fim, a auscultação representa a etapa complementar e mais sensível do exame, possibilitando a identificação dos ruídos respiratórios normais e patológicos, fundamentais para determinar a natureza e a gravidade das afecções. Entretanto, o diagnóstico preciso depende da integração de todas as etapas semiológicas, uma vez que a auscultação isolada não é suficiente para definir a origem ou a extensão das alterações respiratórias.

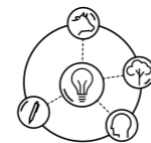
A auscultação é o método diagnóstico que dá maiores informações a respeito do funcionamento do sistema respiratório⁵. Com isso a localização e a técnica a ser auscultada é fundamental para avaliarmos a intensidade do ruído comparando uma cavidade com a outra.

Essa avaliação pode ser feita de maneira direta com ouvido sobre o tórax ou indireta com estetoscópio, devendo ser realizada a ausculta por quadrante de toda a região que envolva a área pulmonar (Fig. 2), e uma porção cervical, cranial a traqueia, sendo ideal realizar a ausculta de cima para baixo e de frente para trás, respeitando no mínimo dois movimentos respiratórios por quadrante⁵.

Tais ruídos fisiológicos são produzidos pela passagem do ar nas vias aéreas, variando conforme a localização, a velocidade do fluxo aéreo e as características dos tecidos subjacentes. A intensidade pode aumentar em casos de taquipnéia, hiperpneia ou densificação pulmonar, e diminuir diante de obstruções das vias respiratórias, espessamento da parede torácica ou presença de acúmulos pleurais, permitindo a identificação de ruídos como laringotraqueal, traqueobrônquico ou bronco-bronquiolar⁵.

O ruído laringotraqueal é gerado pela vibração do ar ao passar pela laringe e traqueia, sendo melhor percebido na região cervical da traqueia⁵. Apresenta-se como um som áspero e intenso, audível tanto na inspiração quanto na expiração. Em situações patológicas, pode ser notado um som semelhante ao ranger de uma porta, indicativo de estenose laringea ou traqueal. Também podem ser observadas crepitações traqueais, decorrentes do acúmulo de muco ou líquido, as quais produzem sons semelhantes ao estouro de pequenas bolhas⁷.

Outro som dentro da normalidade comumente identificado é o ruído traqueobrônquico, caracterizado por um sopro glótico ou tubário de timbre rude, distinguindo-se do laringotraqueal pela localização, uma vez que se manifesta na porção terminal da traqueia e nos grandes brônquios, refletindo a passagem de ar por essas estruturas. Já o ruído bronco-bronquiolar é produzido pela vibração das paredes dos brônquios menores e bronquíolos, sendo audível nos dois terços posteriores do tórax, principalmente durante a inspiração⁷.



A intensidade dos ruídos respiratórios normais pode variar de acordo com diversos fatores fisiológicos e anatômicos. O aumento da frequência respiratória chamado de taquipneia, o aumento da amplitude dos movimentos respiratórios, a hiperpneia, ou a presença de dificuldade respiratória, dispneia, podem modificar a percepção desses sons. Em animais jovens, a frequência respiratória tende a ser mais elevada e a parede torácica mais delgada, facilitando a auscultação. Já em animais magros, de pelos curtos ou em atividade física, os ruídos são mais audíveis devido à menor barreira entre o som e o estetoscópio. Em contrapartida, em animais obesos, de pelos longos, com maior espessura da parede torácica ou mais musculosos, há atenuação dos sons respiratórios pela maior distância entre o ouvido do examinador e as estruturas produtoras do som. Além disso, animais em repouso prolongado tendem a apresentar frequência respiratória reduzida, o que também influencia na intensidade dos ruídos auscultados.

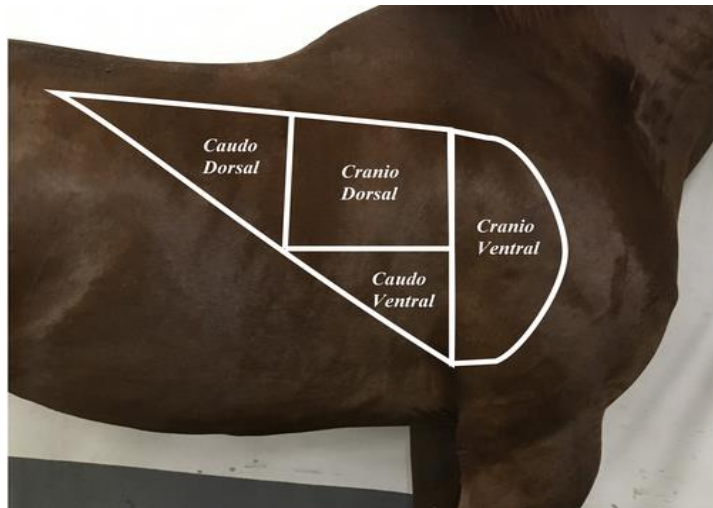


Figura 2: Repartições do pulmão de equino para ausculta semiológica (Fonte: RIBONNET, Caroline. Perioperative lung ultrasonography in healthy horses undergoing general anesthesia for elective surgery. 2022.)

Agora, sobre os ruídos patológicos, estes são sons anormais que indicam alterações nas vias aéreas ou na pleura, auxiliando na diferenciação de processos inflamatórios, obstrutivos e outras afecções respiratórias. A intensidade desses ruídos pode variar em função de diferentes condições: aumenta em casos de congestão pulmonar, edema ou pneumonia, devido à melhor transmissão do som; e diminui quando há dor torácica, aderências pleurais ou estenoses, que dificultam a propagação dos sons respiratórios⁵. A identificação e a correta caracterização desses sons são fundamentais para o diagnóstico clínico das enfermidades respiratórias.

Dentre os ruídos patológicos mais comuns, a crepitação grossa ou estertor úmido caracteriza-se por sons semelhantes ao estouro de bolhas grandes, causados pelo acúmulo de líquido no interior dos brônquios, podendo estar associado a processos inflamatórios ou obstrutivos. É observado em broncopneumonias e edemas pulmonares⁵.

Já a crepitação fina ou estertor crepitante apresenta som semelhante ao friccionar de cabelos ou pequenas bolhas⁷, decorrente da presença de muco ou líquido em pequenas vias aéreas. É geralmente inspiratória em casos de edema pulmonar ou pneumonia, podendo ser mista em doença pulmonar obstrutiva crônica, bronquiolite ou enfisema⁵.

O sibilo é um som agudo e musical, semelhante a um assobio ou chiado, causado pelo estreitamento das vias aéreas devido à presença de secreções viscosas ou broncoespasmos. Quando ocorre no início da inspiração, está relacionado a processos extratorácicos estenose laringea ou compressão traqueal; já no final da inspiração ou expiração, indica obstrução das pequenas vias aéreas, como em bronquite, bronquiolite ou doença pulmonar obstrutiva crônica.

Em casos de ronco, auscultamos um ruído grave e intenso, produzido pela vibração de secreções espessas nos grandes brônquios. Quando percebido no tórax, indica broncopneumonia; já na laringe ou traqueia, é comum em casos de laringite ou laringotraqueíte⁵.

O roce pleural é o som produzido pelo atrito entre as pleuras visceral e parietal inflamadas, que apresenta som semelhante ao esfregar de papel ou

lixa. É indicativo de pleurite, especialmente quando há deposição de fibrina⁵.

Outro ruído patológico é o sopro cardiopleural, um som semelhante ao atrito de superfícies rugosas, audível durante a inspiração e sincronizado com os movimentos cardíacos, indicativo de pleuropericardite⁵.

Diferente do anterior, o sopro cardiopulmonar caracteriza-se por um ruído suave e contínuo, interrompido pela sístole cardíaca, produzido pela passagem de ar nos brônquios sobre o coração. Pode ser fisiológico ou ocorrer por excesso de muco em casos de bronquiolite⁵.

A broncofonia refere-se à transmissão anormal de sons das vias respiratórias anteriores como tosse ou estridor até a parede torácica, percebida como zumbido ou ressonância aumentada, associada a congestão ou infiltração pulmonar⁵.

Pode-se perceber também ruídos acessórios, que são sons não respiratórios, como contrações musculares, fricção dos pelos ou ruídos gastroentéricos, que podem confundir a auscultação e devem ser cuidadosamente diferenciados dos ruídos respiratórios⁵.

Por último, quando apresenta-se pequenas pausas durante a inspiração, semelhantes a soluços, é chamada de inspiração interrompida. Quando o tórax mantém movimento único, pode indicar obstrução parcial dos brônquios por secreções viscosas; já com movimento em dois tempos, está associada à dor pleural pleurite ou à excitação nervosa do animal⁵.

CONSIDERAÇÕES FINAIS

A auscultação do sistema respiratório em grandes animais representa uma etapa essencial dentro do exame semiológico, permitindo avaliar de forma direta a função pulmonar e identificar alterações que indiquem comprometimento das vias aéreas ou da pleura. No entanto, sua eficácia depende da integração com as demais etapas do exame clínico — anamnese, inspeção, palpação e percussão —, além do domínio sobre a anatomia e a fisiologia respiratória. O reconhecimento e a interpretação dos sons respiratórios, tanto normais quanto patológicos, exigem treinamento, sensibilidade e correlação clínica, uma vez que fatores ambientais, fisiológicos e morfológicos podem influenciar a percepção dos ruídos. Dessa forma, a auscultação deve ser compreendida não apenas como uma técnica isolada, mas como parte de um processo diagnóstico completo, que contribui para o entendimento das enfermidades respiratórias, para o manejo adequado dos animais e para a tomada de decisões terapêuticas mais seguras e precisas.

REFERÊNCIAS BIBLIOGRÁFICAS

1. DUKES, H. H. Fisiologia dos animais domésticos. 13. ed. Rio de Janeiro: Roca, 2017.
2. FRANDSON, R. D.; WILKE, W. L.; FAILS, A. D. Anatomia e fisiologia dos animais de produção. 7. ed. Rio de Janeiro: Guanabara Koogan, 2017.
3. König HE, Liebich HG. Anatomia dos animais domésticos: texto e atlas colorido. 6. ed. Porto Alegre: Artmed; 2021.
4. KLEIN, Bradley G. Cunningham Tratado de Fisiologia Veterinária. 6. ed. Rio de Janeiro: GEN Guanabara Koogan, 2021.
5. GONÇALVES, Roberto Calderon. Semiologia Veterinária: a arte do diagnóstico. 3ª ed. São Paulo: Roca, 2014. p. 314-330.
6. BEZERRA, Helen. Hemiplegia Laríngea em Equinos - Etiologia e Tratamento. 2022.
7. Feitosa FLF. Semiologia veterinária: a arte do diagnóstico. 4ª ed. São Paulo: Roca; 2020.
8. DYCE, R. R.; SACK, W. O.; WENSING, C. J. G. Anatomia dos animais domésticos. 5. ed. Rio de Janeiro: Elsevier, 2018.
9. MARTINS, Eduarda; ZITKOSKI, Eduarda; TEIXEIRA, Jullia Sehorek; BATTISTI, Ruteli; BRAZ, Paulo Henrique. Semiologia do sistema digestório dos equinos. In: Open Science Research VI. Volume 6.
10. RIBONNET, Caroline. Perioperative lung ultrasonography in healthy horses undergoing general anesthesia for elective surgery. 2022.