

## **LAPAROSCOPIA VETERINÁRIA EM PEQUENOS ANIMAIS: INDICAÇÕES, AVANÇOS E LIMITAÇÕES**

**Clarice Lara Moreira<sup>1\*</sup>**

<sup>1</sup>Discente no Curso de Medicina Veterinária – Universidade Federal de Minas Gerais (UFMG) – Belo Horizonte/MG – Brasil – \*Contato: clamoreira20@gmail.com

### **INTRODUÇÃO**

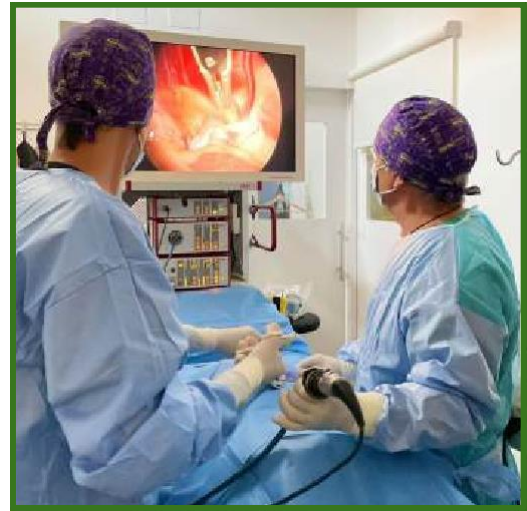A laparoscopia veterinária é uma técnica cirúrgica minimamente invasiva (CMI) que representa um avanço fundamental no tratamento cirúrgico de diversas espécies animais, especialmente cães e gatos. Esta modalidade foi adotada na medicina veterinária a partir da sua consolidação na medicina humana, fundamentando-se no objetivo de reduzir o trauma tecidual, a dor pós-operatória, o tempo de hospitalização e, conseqüentemente, acelerar a recuperação do paciente, mantendo ou, em alguns casos, superando a eficácia dos procedimentos cirúrgicos convencionais [1, 2]. Em 1913 é relatada a introdução desse procedimento na medicina humana, com Jacobeous, e em 1985 a primeira laparoscopia veterinária, envolvendo a esterilização de uma cadela com fechamento dos cornos uterinos [3]. No Brasil, é uma realidade consolidada nos centros de excelência e algumas universidades, com ampla base científica que valida sua aplicação em pequenos animais. Ainda enfrenta obstáculos, principalmente financeiros, mas sua tendência é de expansão contínua, impulsionada pela inovação e pela demanda por melhores resultados pós-operatórios [4].

### **METODOLOGIA**

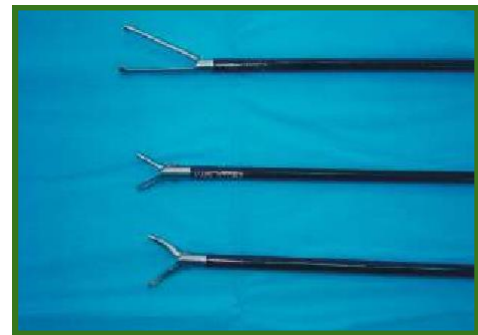Foi realizada uma busca online nos repositórios científicos: PubMed, Scielo, ResearchGate e Google acadêmico. Este resumo se baseia em uma síntese da literatura científica encontrada, que consiste em trabalhos dos últimos 15 anos sobre a laparoscopia veterinária em pequenos animais (cães e gatos), incluindo revisões sistemáticas, meta-análises, séries clínicas (≥10 animais), estudos comparativos e artigos técnicos que descrevem variações dos tipos cirúrgicos.

### **RESUMO DE TEMA**

A cirurgia laparoscópica baseia-se na coordenação entre o sistema de visualização (o laparoscópio) e os instrumentos de trabalho. Após a insuflação da cavidade abdominal com dióxido de carbono (CO<sub>2</sub>) para criar o espaço de trabalho visualizado no monitor, o cirurgião insere o laparoscópio através de um primeiro portal, geralmente de 10mm, como ilustrados na Figura 1. Sob a visão fornecida por essa câmera, outros trocates (tubos de acesso) são introduzidos através de pequenas incisões adicionais na parede abdominal. É por meio desses portais que todos os instrumentos cirúrgicos são inseridos. Diferentemente dos instrumentos de cirurgia aberta, as ferramentas laparoscópicas, como pinças (Figura 2), tesouras, bisturis harmônicos e porta-agulhas, são longas, finas e articuladas na ponta, com diâmetros que geralmente variam de 3mm a 12mm, para se ajustarem aos orifícios dos trocates. O cirurgião manipula a ponta desses instrumentos usando manípulos localizados fora do corpo do paciente [2]. É necessário planejar cuidadosamente e considerar o posicionamento do paciente, o posicionamento da torre, a disposição da equipe cirúrgica e a localização da mesa de instrumentos. Além disso, o treinamento do cirurgião é de extrema importância, sendo realizado através de cursos e séries de exercícios em simuladores, já consolidados na medicina humana e em processo de adaptação para a medicina veterinária [5].

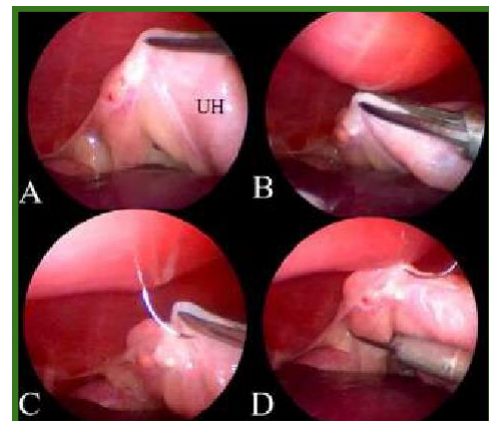


**Figura 1:** Cirurgia laparoscópica veterinária. (Fonte: <https://www.cvmontau.com/>)



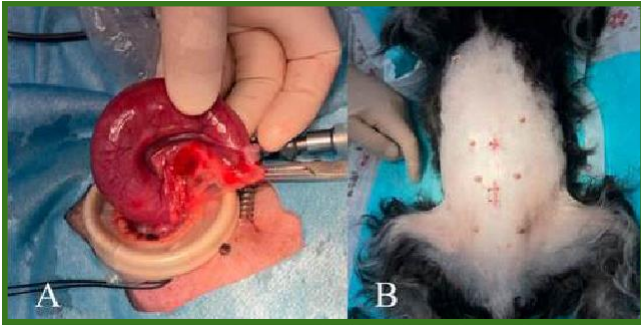
**Figura 2:** Exemplos de pinças laparoscópicas: pinça de Babcock, pinça de Reddic-Olsen, pinça de Kelly. (Fonte: Jaskólska, I., et al.)

Os procedimentos mais frequentemente realizados incluem ovariectomia e ovariectomia laparoscópica (Figuras 3 e 4), bem como biópsias hepáticas, esplênicas e de linfonodos, gastropexias (Figura 5), esplenectomias assistidas e adrenalectomias em centros especializados [5]. Abordagens reduzidas como SILS (single-incision laparoscopic surgery) também têm sido aplicadas com resultados promissores, embora possam exigir maior habilidade técnica [6].

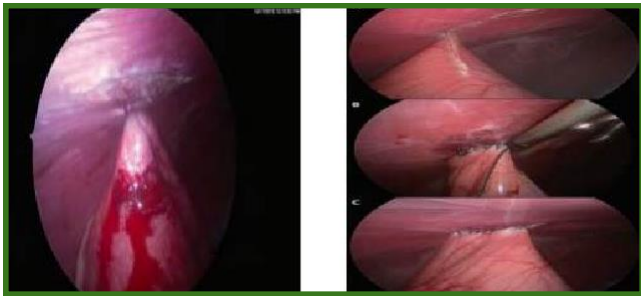

**Figura 3:** Imagem transcirúrgica de ovariectomia laparoscópica em cadela. (Fonte: Park, Y.; Minamoto, T.)

## XVI Colóquio Técnico Científico de Saúde Única, Ciências Agrárias e Meio Ambiente



**Figura 4:** Útero sendo removido e feridas cirúrgicas de ovariectomia laparoscópica em cadela. (Fonte: Park, Y.; Minamoto, T.)



**Figura 5:** Gastropexia laparoscópica em cão. (Fonte: Yaghobian, S., et al.)

As vantagens da laparoscopia são marcantes e diretamente relacionadas à sua característica minimamente invasiva, resultando em menor dor pós-operatória, tempo de hospitalização reduzido, retorno mais rápido do paciente às suas atividades normais e um melhor resultado estético devido às incisões mínimas. Além disso, a visão ampliada e magnificada auxilia na precisão dos movimentos cirúrgicos [1, 2, 3, 4].

No entanto, o método apresenta desvantagens e limitações que precisam ser consideradas: o alto custo inicial do equipamento, a exigente curva de aprendizado para o cirurgião, a restrição tátil e a visualização bidimensional (que limita a percepção de profundidade), além dos riscos inerentes ao pneumoperitônio e suas consequências cardiovasculares e respiratórias [1, 2]. Portanto, nem todo paciente pode ser submetido a esse procedimento, sendo contraindicado, por exemplo, em afecções como hérnia diafragmática e extensas adesões intra-abdominais [1].

A avaliação da experiência do cirurgião é crítica, pois indivíduos inexperientes tendem a apresentar tempos cirúrgicos mais longos e maior taxa de conversão para a cirurgia aberta. Em contraste, cirurgiões proficientes demonstram tempos operatórios otimizados (por exemplo, 47 minutos para esplenectomia laparoscópica-assistida em cães) e baixas taxas de complicações, reforçando a importância de programas estruturados de treinamento e simulação para a validação das habilidades cirúrgicas [7,8].

### CONSIDERAÇÕES FINAIS

A laparoscopia veterinária é uma ferramenta cirúrgica moderna e eficaz, que contribui para o bem-estar animal com benefícios comprovados, embora ainda dependa de acessibilidade tecnológica e qualificação técnica para sua plena implementação na rotina clínica. O avanço em pesquisas comparativas e a expansão de treinamentos especializados tendem a consolidar seu uso crescente e aprimorar a padronização dos procedimentos realizados.

### REFERÊNCIAS BIBLIOGRÁFICAS

1. JASKÓLSKA, I., et al. **Laparoscopic procedures in dogs and cats.** Polish Journal of Veterinary Sciences, v. 14, n. 3, p. 439–446, 2011.
2. YAGHOBIAN, S., et al. **Laparoscopy in veterinary abdominal surgery: techniques, applications, and future perspectives.** *Scientific Animal and Aquatic Sciences*, v. 3, n. 4, p. 1–15, 2024.
3. MICSÁ, C. et al. **Advancements in laparoscopic surgery for veterinary medicine: essential instruments and procedures.** Scientific Works. Series C. Veterinary Medicine, v. LXX, n. 1, 2024.
4. SANTOS, I. F. C. et al. **Videocirurgia em cães e gatos – revisão de literatura.** *Veterinária e Zootecnia*, São Paulo, v. 27, p. 1–16, 2020.
5. DEJESCU, C. A., et al. **Approaches to laparoscopic training in veterinary medicine: a review of personalized simulators.** *Animals*, Basel, v. 13, n. 24, Art. 3781, 2023.
6. PARK, Y.; MINAMOTO, T. **Optimized two-port laparoscopic-assisted ovariohysterectomy for hydrometra and pyometra in small-sized dogs.** *Animals*, Basel, v. 15, n. 2, p. 187, 2025.
6. LACITIGNOLA, L., et al. **Single incision laparoscopic surgery (SILS) in small animals: a systematic review and meta-analysis of current veterinary literature.** *Veterinary Sciences*, Basel, v. 8, n. 8, p. 144, 2021.
7. MAURIN, M., et al. **A systematic review of complications related to laparoscopic and laparoscopic-assisted procedures in dogs.** *Veterinary Surgery*, Malden, v. 49, Suppl. 1, p. O5–O14, 2020.
8. ARCÉLES, A. F., et al. **Veterinary Enhanced Recovery After Surgery (Vet-ERAS) Program in Dogs Undergoing Emergency Laparotomy.** *Veterinary Sciences*, Basel, v. 12, n. 4, art. 377, 2025.