

OSTEOSSÍNTESE DE PLATÔ TIBIAL POR FRATURA TRAUMÁTICA ASSOCIADA À CORREÇÃO DE RUPTURA DE LIGAMENTO CRUZADO CRANIAL POR TÉCNICA EXTRACAPSULAR

Clarice Lara Moreira^{1*}, Maria Júlia Conrado Ferreira¹, André de Faria Moraes¹ e Júlia Elis Nora².

¹Discente no Curso de Medicina Veterinária – Universidade Federal de Minas Gerais (UFMG) – Belo Horizonte/MG – Brasil – *Contato: clamoreira20@gmail.com

²Médica Veterinária no Hospital Veterinário UFMG – Belo Horizonte/MG – Brasil

INTRODUÇÃO

As fraturas traumáticas na região proximal da tíbia são extremamente raras em cães, compondo menos de 5% das fraturas tibiais [1, 2, 7]. Elas podem resultar de trauma direto ou indireto e frequentemente estão associadas a lesões ligamentares, como a ruptura do ligamento cruzado cranial (RLCCr), além de possíveis lesões meniscais [8, 9]. O tratamento dessas fraturas geralmente requer intervenção cirúrgica precoce para restaurar a congruência articular e prevenir complicações, como a doença articular degenerativa [5]. A classificação dessas fraturas em cães não segue um sistema padronizado amplamente reconhecido. No entanto, algumas abordagens tentam correlacionar suas características com sistemas utilizados na medicina humana, como a classificação de Schatzker. [3, 4, 9]. Embora essa classificação seja originalmente desenvolvida para humanos, ela pode servir como referência para descrever fraturas do planalto tibial em cães. Contudo, é importante ressaltar que a adaptação direta da classificação de Schatzker para a prática veterinária ainda carece de validação científica [6]. Estudos específicos sobre fraturas do planalto tibial em cães ainda são limitados, sendo a maioria das informações disponíveis derivadas da literatura médica humana [3,6].

RELATO DE CASO E DISCUSSÃO

Foi atendida uma paciente canina, fêmea, da raça shihtzu, de 7 anos, com histórico de queda do sofá. A paciente não apoiava o membro pélvico esquerdo (MPE) e na palpação sentia muita dor, além de um aumento de volume na região articular do joelho. Foram realizadas duas radiografias nas projeções ML (médio-lateral) e CrCd (crânio-caudal) e foi encontrada uma fratura em platô tibial tipo 41-B1 - classificação do Grupo AO (veterinária) que corresponde à fratura tipo 1 na classificação de Schatzker (humana) - (figura 1). A paciente foi encaminhada para cirurgia e durante o preparo anestésico da paciente, outros testes foram realizados com a paciente sedada. Após realização de teste gaveta e compressão tibial, foi diagnosticada também a ruptura do ligamento cruzado cranial.

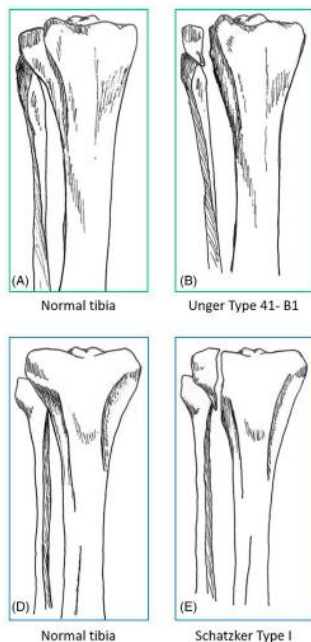


Figura 1: Ilustração de vista crânio-caudal da tíbia direita, com classificações de fraturas AO 41-B1 (veterinária) e Schatzker tipo 1 (humana), correspondentes ao caso apresentado.

(Fonte: AUGUSTO, M. et al. - adaptado)

A técnica cirúrgica consistiu em incisão crânio medial da pele em região da articulação do joelho e parte proximal da tíbia com divulsão dos tecidos subcutâneos, incisão da fáscia lata e divulsão da musculatura tibial cranial com exposição da região da fratura. Foi realizada artrotomia para inspeção dos meniscos e do ligamento cruzado cranial - que estava rompido. A redução dos fragmentos que acometiam o platô tibial foi feita com pinça de redução ponta a ponta e a fixação foi realizada com parafuso cortical 2.0, tamanho 14 com função lag para comprimir e aproximar os fragmentos, posteriormente foi utilizado um pino antirrotacional. Para a síntese cirúrgica, foi realizada capsulorrafia com caprofyl 2.0 em padrão sultan, posteriormente foi realizada sutura fabelo tibial para correção da RLCCr com nylon 1. Depois foi realizada miorrafia com caprofyl 2.0 em padrão simples contínuo, redução do subcutâneo 2.0 zigzag, dermorrafia nylon 3.0 simples separado.

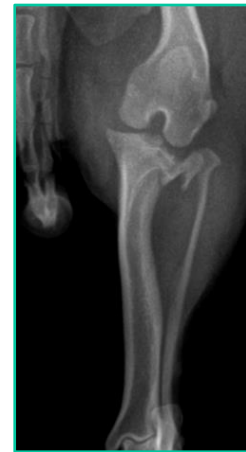

Figura 2: Radiografia pré-operatória crânio-caudal de membro pélvico esquerdo de cão, da raça shihtzu, de 7 anos, evidenciando a fratura em platô tibial. (Fonte: Arquivo pessoal)

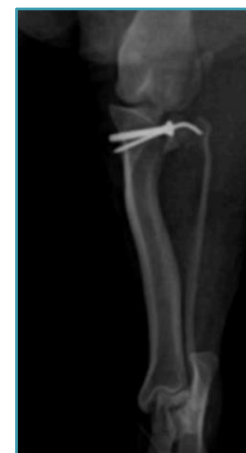
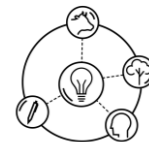
Figura 3: Radiografia pós-operatória crânio-caudal de membro pélvico esquerdo de cão, da raça shihtzu, de 7 anos, evidenciando os implantes e coaptação dos fragmentos. (Fonte: Arquivo pessoal)

Ao final da cirurgia foi realizada nova radiografia (Figura 3), colocada bandagem Robert Jones por 72h para redução de edema e conforto da paciente, além de administração de analgésico, antibiótico e anti-inflamatório. No retorno após dez dias da cirurgia, a paciente já apoiava o membro e apresentava deambulação satisfatória para o tempo cirúrgico.



Na literatura foram encontrados casos únicos com acompanhamento inconsistente e descrições sucintas da fixação ou abordagem cirúrgica, o que reforça a escassez desse tipo de relato na medicina veterinária [1-9]. Os objetivos da estabilização da fratura de platô tibial incluem redução anatômica seguida de fixação rígida dentro da compressão interfragmentária [9], por isso a escolha da utilização dos parafusos compressivos tipo lag e do pino antirrotacional. Essa estabilização é desafiadora pois o tamanho do fragmento é pequeno (implantes menores têm menor capacidade de suportar cargas disruptivas em comparação com os maiores) e a proximidade do menisco (que também deve ser sempre avaliado) pode dificultar o acesso cirúrgico.

APOIO:



Quanto à correção da RLCCr, são descritas diversas técnicas, como técnicas intracapsulares (técnica de Paatsama) e osteotomias (Avanço da Tuberosidade Tibial - TTA; Osteotomia de Nivelamento do Platô Tibial) [10, 11]. Entretanto, optou-se pela sutura fabelo-tibial, uma técnica extracapsular, visto que a fratura inviabilizou qualquer tipo de osteotomia e a intracapsular aumentaria consideravelmente o tempo de cirurgia. Dentre as suas vantagens, destaca-se a menor dificuldade técnica e tempo cirúrgico, enquanto a principal desvantagem é uma menor estabilidade a longo prazo [9, 10, 11]. Sendo a paciente já idosa e com perfil hipoativo quanto ao exercício físico,

CONSIDERAÇÕES FINAIS

Fraturas em região de platô tibial são bastante raras, com poucos relatos e publicações na medicina veterinária. Além disso, por serem traumas graves em região articular, têm os piores prognósticos. Entretanto, com boa conduta cirúrgica, intervenções realizadas precocemente com boas técnicas e bons instrumentais, o prognóstico se torna mais favorável. É necessário também realizar testes para verificar insuficiências ligamentares e inspeção de menisco, para corrigir essas afecções que podem surgir posteriormente ao trauma.

REFERÊNCIAS BIBLIOGRÁFICAS

1. BRINKER, W. H. et al. **Handbook of Small Animal Orthopedics and Fracture Repair**. 5. ed. p. 692–699, 1983.
2. BUTLER, H. C. Fractures of the tibia. In: BRINKER, W. O.; HOHN, R. B.; PRIEUR, W. D. (Ed.). **Manual of internal fixation in small animals**. New York: Springer-Verlag, 1984. p. 180-190.
3. KHAN, R. M. et al. **Tibial plateau fractures: a new classification scheme**. *Clinical Orthopaedics and Related Research*, v. 375, p. 231–242, jun. 2000.
4. KFURI JÚNIOR, M. et al. **Fraturas do planalto tibial**. *Revista Brasileira de Ortopedia*, São Paulo, v. 44, n. 6, p. 423–431, 2009.
5. LEITÃO, J. R. et al. **Osteossíntese de fratura metafisária proximal da tíbia em cão imaturo**. *Revista Multidisciplinar em Saúde*, Fortaleza, v. 2, n. 3, p. 12, 2021.
6. SANTOS, A. L. S. et al. **Avaliação da reprodutibilidade da classificação de Schatzker revisada por Kfuri para fraturas do planalto tibial**. *Revista Brasileira de Ortopedia*, São Paulo, v. 57, n. 3, p. 207–213, 2022.
7. SULLIVAN, C. et al. **Surgical and medical management in the treatment of proximal tibial metaphyseal fracture in immature dogs**. *PLoS ONE*, v. 17, n. 6, e0268378, 2022.
8. AUGUSTO, M. et al. **Prospective evaluation of surgical stabilization and outcomes of tibial plateau fractures in dogs**. *Veterinary Surgery*, v. 53, p. 1029–1038, 2024.
9. FOSSUM, T. W. **Small Animal Surgery**. 5. ed. St. Louis: Mosby / Elsevier, 2018. p. 1227-1248; 1129-1133.
10. RAFLA, M.; YANG, P.; MOSTAFA, A. **Canine Cranial Cruciate Ligament Disease (CCLD): A Concise Review of the Recent Literature**. *Animals*, Basel, v. 15, n. 7, p. 1030, 2025.
11. ROYDEV, R. **Long-term clinical and goniometric follow-up of lateral suture surgery in dogs with cranial cruciate ligament rupture**. *Bulgarian Journal of Veterinary Medicine*, v. 25, n. 2, p. 242-254, 2022.